

HAZAR ÜNİVERSİTESİ

HASVET VETERİNER HEKİMLİĞİ

DERGİSİ

MART 2026 SAYI-1



Khazar University
Hasvet School
of Veterinary Medicine



CLINICAL & ACADEMIC
VETERINARY PERIODICAL

khazarhasvetvetmed.com



Khazar University
Hasvet School
of Veterinary Medicine

HAZAR ÜNİVERSİTESİ HASVET VETERİNER HEKİMLİĞİ DERGİSİ

KLİNİK VE AKADEMİK SÜRELİ YAYIN

YIL: 2026 • SAYI: 1

YAYIN TÜRÜ

Açık erişimli elektronik dergidir.
Yalnızca elektronik ortamda yayımlanmaktadır.

EDİTÖR

Prof. Dr. H. Tamer DODURKA
Hazar Üniversitesi Rektör Danışmanı
HASVET A.Ş. Akademik Lideri
tamer.dodurka@hasvet.com

YARDIMCI EDİTÖRLER

Dr. Hilal KURUM
Hasvet Medikal A.Ş. Akademi & Pazarlama Departmanı
Khazar Üniversitesi Hasvet Veteriner Fakültesi
hilal.kurum@hasvet.vet

Özge AKSOY
Evet Yazılım & Sağlık Hizmetleri - Operasyon Yöneticisi
ozge.aksoy@e-vet.com.tr

YAYIN KURULU

Prof. Dr. Barış Kürüm
Prof. Dr. Hasan Erdoğan
Prof. Dr. H. Tamer Dodurka
Prof. Dr. Örsan Güngör
Doç. Dr. Bülent Bülbül
Dr. Ayça Sağ
Dr. Chichak Aliyeva
Dr. Halil Mahzunlar
Dr. Hilal Kurum
Dr. Mirfazil Abdullayev
Dr. Özgenur Ünsür
Dr. Sencer Uygur
Dr. Sinan Ulusan
Dr. Tuğba Oğuz

DERGİ GRAFİK TASARIMI

HASVET MEDİKAL A. Ş.
MEDYA ve PAZARLAMA DEPARTMANI

Selver ELMACI
Medya Yönetmeni

Yağmur DOKUMACI
Grafik Tasarım Uzmanı

İMTİYAZ SAHİBİ

HASVET MEDİKAL A. Ş.

Göksu, Gazi Blv. No. 465/9, 07260
Kepez / ANTALYA
Tel.: +90 242 323 94 91
bizeulasin@hasvet.vet

DERGİNİN İLK YAYIN TARİHİ

MART 2026

fakulteyonetim@hasvet.com adresine göndereceğiniz yazılarınız editör grubunun onayının ardından dergimizde yayınlanacaktır. **Tüm hakları saklıdır.** Bu derginin tamamı ya da dergide yer alan bilimsel çalışmaların bir kısmı ya da tamamı **Hasvet Veteriner Fakültesi'nin** yazılı izni olmaksızın elektronik, mekanik, fotokopi ya da herhangi bir kayıt sistemiyle çoğaltılamaz, yayınlanamaz. Dergimizde yayımlanmak üzere gönderilen yazı içeriklerinin ve görsellerin bilimsel / etik sorumluluğu yazara aittir.

İÇİNDEKİLER

EDİTÖRDEN	04
ÖNSÖZ	05
DEKANIN MESAJI	06
DERLEMELER	08
Kedi ve Köpeklerde Elektroensefalografi ve Kullanım Alanları	09
Her Şey Yolunda Sanıyorduk: Aylık Raporlarla Değişen Klinik Yönetimi	19
Kedilerde Kusma ve Beslenme İlişkisi: Fonksiyonel Mekanizmaların Klinik Önemi	26
Veteriner Kliniklerinde Stres Yönetiminin Hayvan Sağlığı ve Klinik İşletmeciliği Yönünden Değerlendirilmesi	31
Safra Asitleri Yorumlanması ve Stimülasyon Testi	37
VAKA RAPORLARI	44
Bir Köpekte Lenfositik-Plazmasitik Gastrite Eşlik Eden Sekonder Fungal Enfeksiyon: Ultrasonografi, Endoskopi ve Sitolojinin Tanısal Değeri	45
Fransız Bulldog'da Çoklu Torasik Kitle, Plevral Efüzyon ve Metastatik Adenokarsinom Olgusu	53
Hipofize Bağlı Hiperadrenokortisizimli Bir Köpekte Bilateral Adrenal Gland Hiperplazisi, Benekli Dalak ve Splenik Ven Trombozunun Ultrasonografik Tanısı	58
Kedilerde Atriyal Ruptur	64
Kedilerde Yeni Bir Ankor Tekniği ile Digital Fleksör Tendon Kontraktürünün Sağaltımı	69
KURUMSAL ADIMLARIMIZ	74
FAKÜLTE BİLİMSEL ETKİNLİKLERİMİZ	78
ÖĞRENCİ YAŞAMI VE SOSYAL SORUMLULUK PROJELERİMİZ	83

EDİTÖRDEN

Hepinize içten bir merhaba!

HASVET Veteriner Fakültesi olarak, 21 öğretim üyesi ve 142 öğrencimizle 2025-2026 güz yarıyılına başarıyla tamamlarken; eğitim anlayışımızı da yeni bir aşamaya taşımış bulunuyoruz. **HASVET Bakü International Animal Hospital** ile kurduğumuz afiliye yapı, çok yakında faaliyete geçecek kendi eğitim hastanemizle birlikte, öğrencilerimize iki güçlü klinik ortamda uygulamalı öğrenme imkânı sunuyor.



Prof. Dr. H. Tamer DODURKA

Hazar Üniversitesi Rektör Danışmanı
HASVET A.Ş. Akademik Lideri

Öncelikle, bir araya gelerek mesleki hedeflerimiz için bu güçlü akademik ortamı sağlayan **Hazar Üniversitesi Rektörünü ve HASVET A.Ş. Yönetim Kurulu Başkanını** gönülden kutluyorum.

Bizler için eğitim; yalnızca bilgi aktarmak değil, deneyimi paylaşmak, birlikte düşünmek ve mesleğe hazırlanırken yol arkadaşlığı etmektir. Bu nedenle öğrencilerimizle birebir ilgileniyor, kariyer sohbetleri düzenliyor; yapay zekâ destekli sistemler ve güçlü teknolojik altyapıyla dijital çağı yakalayan veteriner hekimler yetiştirmeyi hedefliyoruz.

Bu vizyonu yalnızca fakülte duvarları içinde tutmak istemiyoruz. Ankara ve İstanbul RATEM'leri, artık yalnızca görüntüleme merkezleri değil; meslektaşlarımızla kucaklaştığımız, öğrendiğimiz ve ürettiğimiz canlı eğitim alanları haline getirdik.

Hazar Üniversitesi Sürekli Eğitim Merkezi yetkisiyle RATEM bünyesinde başlattığımız uygulamalı eğitimleri uluslararası geçerliliğe sahip sertifikalarla taçlandırmayı amaçlıyoruz.

Elinizdeki bu dergi de aynı anlayışın bir parçasıdır. Klinik pratiğe doğrudan dokunan, ağırlıklı olarak vaka paylaşımlarından oluşan bu yayınlara, her yarıyıl başında mesleki bir buluşma alanı yaratmak istiyoruz.

Bu dergiyi, yalnızca bilgi aktaran bir yayın değil; aynı mesleği seven, aynı sorumluluğu taşıyan ve aynı heyecanı paylaşan insanlar arasında kurulan bir bağ olarak görüyoruz.

Diliyoruz ki bu sayfalar, yoğun klinik temponuzda kısa bir durak olsun; bazen yeni bir bakış açısı, bazen bir fikir, bazen de yalnız olmadığınızı hatırlatan bir ses olsun.

Keyifle okumanız dileğiyle.

İyi ki varsınız!

ÖNSÖZ

**Saygıdeğer akademisyenler,
değerli öğrenciler,
kıymetli veteriner hekimler,
sektör temsilcileri ve
sevgili okurlar,**

Khazar Üniversitesi Hasvet Veteriner Fakültesi'nin ilk sayısına önsöz yazmaktan gurur duyuyorum. Bu yayın, yalnızca bir okul dergisi değil; aynı zamanda bilimsel düşüncenin, akademik emeğin ve toplumsal sorumluluğun güçlü bir ifadesidir. Yeni açılan fakültemiz tarafından ilk kez yayımlanan bu derginin, üniversitemizin akademik vizyonuna ve veteriner hekimliğin gelişimine anlamlı katkılar sunacağına yürekten inanıyorum.

Hasvet Veteriner Fakültesi Azerbaycan'da, alanında benzersiz ve örnek teşkil eden bir eğitim modelini temsil etmektedir. Akademi ile iş dünyası arasında kurulan güçlü ve stratejik iş birliği sayesinde, teori ile pratiği bütünleştiren yenilikçi bir yapı oluşturulmuştur. Bu model, öğrencilerimizin yalnızca akademik bilgiyle değil, aynı zamanda sektörel deneyimle de donatılmasını sağlamaktadır. Üniversite-sanayi iş birliğinin somut bir örneği olan bu okul, ülkemizde veterinerlik eğitimi açısından yeni bir standart belirlemektedir.

Bu derginin hedef kitlesi; uluslararası akademik camia, öğrencilerimiz, mezunlarımız, sektör paydaşları, araştırmacılar ve tek sağlık anlayışına duyarlılık gösteren tüm okuyuculardır.

Şüphesiz ki, eğitim, insan gelişiminin en temel itici gücüdür. Bilgi üretimi ve paylaşımı, yalnızca bireysel başarıyı değil, aynı zamanda toplumsal refahı, etik sorumluluğu ve sürdürülebilir kalkınmayı da şekillendirir. Veteriner hekimliği eğitimi ise insan sağlığı, hayvan refahı ve çevresel sürdürülebilirlik arasındaki güçlü bağı temsil eden stratejik bir alandır. "Tek Sağlık" yaklaşımı çerçevesinde, güvenli gıda üretimi, zoonotik hastalıkların önlenmesi ve ekosistem dengesinin korunması gibi hayati konular, nitelikli ve vizyon sahibi veteriner hekimlerin yetiştirilmesini zorunlu kılmaktadır.

Khazar Üniversitesinin kurumsal kültürü; eleştirel düşüncüyü teşvik eden, bilimsel özgürlüğü destekleyen ve küresel iş birliklerine açık bir anlayış üzerine inşa edilmiştir. Hasvet Veteriner Fakültesi de bu değerleri rehber edinerek hem ulusal hem de uluslararası düzeyde saygın bir akademik merkez olma yolunda ilerlemektedir.

Bu derginin; bilgi paylaşımını artıran, akademik iletişimi güçlendiren ve genç araştırmacılarımıza ilham veren kalıcı bir platform olmasını temenni ediyorum. İlk sayının yayımlanmasında emeği geçen tüm akademik ve idari kadroya içten teşekkürlerimi sunuyorum, öğrencilerimize ve mezunlarımıza başarılarla dolu bir gelecek diliyorum.

Hazar Üniversitesi Hasvet Veteriner Hekimliği Dergisi'nin uzun soluklu, etkili ve saygın bir yayın hayatına sahip olmasının yanı sıra tüm paydaşlarımız için verimli ve üretken olmasını temenni ediyorum.



Dr. Razia ISAYEVA

Hazar Üniversitesi
Rektörü

Saygılarımla,

DEKANIN MESAJI

Modern Yaklaşım, Yüksek Profesyonellik, Güvenilir Gelecek

Eğitim, yalnızca bilgi aktarmak değil; bir mesleğe ruh kazandırmak, sorumluluk bilinci aşılacak ve geleceği birlikte inşa etmektir. Hazar Üniversitesi, kuruluşundan bu yana bu anlayışla yol almış; yenilikçi eğitim modeli, güçlü uluslararası iş birlikleri ve yüksek akademik standartlarıyla Azerbaycan'ın öncü yükseköğretim kurumlarından biri hâline gelmiştir.

Bu vizyonun doğal bir devamı olarak, **20 Haziran 2025 tarihinde** Hazar Üniversitesi bünyesinde **Hasvet Veteriner Fakültesi** hayata geçirilmiştir.

Fakültemizin temel amacı; veteriner hekimlik eğitimini yalnızca dersliklerle sınırlamayan, bilimi uygulamayla buluşturan, uluslararası standartlarda bir öğrenme ortamı sunmaktır.

Eğitim süreci; çağdaş pedagojik yaklaşımlar, güçlü klinik uygulamalar ve bilimsel araştırmalarla şekillendirilmiştir. Amacımız, mesleğini seven, düşünen, sorgulayan ve sorumluluk alan veteriner hekimler yetiştirmektir.

Hasvet Veteriner Fakültesi'nde öğrenciler, yalnızca teorik bilgi edinmez; aynı zamanda elleriyle öğrenir, sahada deneyim kazanır ve bilimin rehberliğinde mesleki özgüven geliştirir. Bu bütüncül yaklaşım, mezunlarımızın yalnızca bugünün değil, yarının da ihtiyaçlarına yanıt verebilen güçlü profesyoneller olmalarını sağlar.



Dr. Çiçek ALIYEVA

Hazar Üniversitesi Hasvet Veteriner Fakültesi
Dekan Vekili

DEKANIN

Fakültenin Başlıca Avantajları

Modern Eğitim Altyapısı

Klinik uygulamalarla iç içe, güncel standartlara uygun eğitim ve laboratuvar ortamları

İlham Veren Akademik Kadro

Yerli ve yabancı, deneyimli ve alanında yetkin öğretim üyeleri

Uluslararası Bakış Açısı

Yabancı üniversite ve araştırma merkezleriyle yürütülen ortak projeler ve değişim programları

Bilimsel Üretim Kültürü

Hayvan sağlığı, zoonoz hastalıklar, halk sağlığı, hayvan refahı ve öncelikli alanlarda araştırmaların teşvik edilmesi

Geleceğe Açılan Kariyer Yolları

Mezunlar için klinik veterinerlikten araştırma merkezlerine, kamu kurumlarından uluslararası organizasyonlara uzanan geniş çalışma alanları

Hasvet Veteriner Fakültesi'nin misyonu;

etik değerlere bağlı, bilgi ve vicdanla hareket eden, mesleki sorumluluğunu taşıyan ve hem ülkesine hem de dünyaya değer katabilen veteriner hekimler yetiştirmektir.

Burada atılan her adım, yalnızca bir eğitim sürecinin değil; bir meslek yolculuğunun ve ortak bir geleceğin başlangıcıdır.

Her yarıyıl başında çıkacak bu dergide fakültemizle ilgili gelişmeleri siz değerli meslektaşlarımız ve öğrencilerimizle paylaşmaktan büyük mutluluk duyacağız.

Sonraki sayıda buluşmak üzere hepinize içten sevgi ve selamlarımızı sunuyoruz.

DERLEMELER





Dr. Alper BAYRAKAL
DVM, Ph.D.

İstanbul Adakent Veteriner Kliniği

“

KEDİ VE KÖPEKLERDE ELEKTROENSEFALOGRAFİ ve KULLANIM ALANLARI



Elektroensefalografi (EEG) Nedir?

EEG, nöronların (özellikle kortikal piramidal hücrelerin) senkronize post-sinaptik potansiyellerinin oluşturduğu voltaj değişimlerinin deri üzerinden ölçülmesi işlemidir. Elde edilen kayıtlar, amplitüd (μV) ve frekans (Hz) bileşenleriyle değerlendirilir. Klinik uygulamada EEG; arka plan ritmi, reaktivite, asimetri, fokal-jeneralize yavaşlama ve epileptiform paternlerin varlığı üzerinden yorumlanır. Temel hedef; "nöbet benzeri olayın epileptik olup olmadığına dair objektif kanıt aramak, epileptiform aktivitenin dağılımını (fokal/jeneralize) desteklemek ve bazı ensefalopati paternlerini tanımdır.

EEG'nin kısa tarihçesi

EEG'nin kökeni, 19. yüzyıl sonu-20. yüzyıl başında beyin elektriksel aktivitesinin keşfine dayanır. İnsan EEG'sinin klinik uygulamasını mümkün kılan dönüm noktalarından biri, Herbert Jasper tarafından standardize edilen 10-20 elektrot yerleşim sisteminin geliştirilmesidir; günümüzde veteriner EEG'de kullanılan montajların büyük bölümü bu sistemden uyarlanır. Kedi ve köpeklerde standardizasyon ihtiyacı ve 10-20 sistemine dayalı uyarlamaların farklı çalışmalarda farklı adlandırılması, güncel literatürde de vurgulanan bir sorundur.

EEG Kedi ve Köpeklerde Hangi Alanlarda Kullanılır?

Epilepsi ve paroksizmal olayların ayırımı: Sahip anlatımı veya video kaydı ile "nöbet mi, senkop mu, hareket bozukluğu mu?" ayırımı her zaman net olmayabilir. EEG, özellikle iktal kayıt veya interiktal epileptiform deşarj (IED) yakalanabildiğinde tanıyı destekler. Kısa süreli rutin EEG'nin duyarlılığı sınırlı olabilir.

Bazı çalışmalarda kısa süreli EEG protokollerinde interiktal epileptiform aktivite olguların ancak bir kısmında yakalanabilmiştir.

Ensefalopatiler ve diffüz beyin disfonksiyonu:

Metabolik/toksik ensefalopatilerde yaygın yavaşlama, reaktivite kaybı, bazen belirli periyodik paternler görülebilir. (EEG genellikle tek başına etiyoloji koyduramaz; vakanın klinik-laboratuvar bulgularla birlikte değerlendirilmesi gereklidir.)

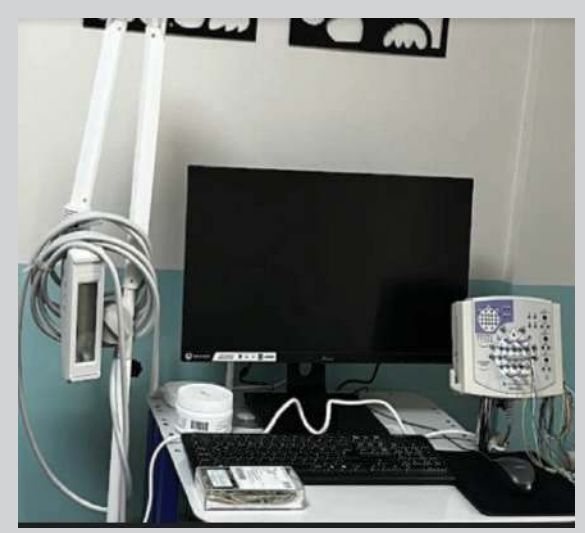Status epileptikus / yoğun bakım izlemi (sürekli EEG izleme):

"Gizli" (nonkonvülf) status veya sedasyon altındaki nöbet aktivitesinin yakalanmasında teorik olarak değerlidir; pratikte cihaz ve iş gücü gereksinimi nedeniyle sınırlı merkezlerde uygulanabilmektedir.

Kullanılan EEG cihazları ve elektrotların özellikleri


Kedi ve köpeklerde elektroensefalografi uygulamalarında tercih edilen cihazlar, temel olarak yüksek sinyal hassasiyeti, düşük gürültü oranı ve hayvanlara özgü esnek kullanım özellikleriyle öne çıkar. Küçük hayvanlarda kortikal elektriksel aktivitenin amplitüdü insanlara kıyasla genellikle daha düşük olduğu için, kullanılan EEG cihazlarının mikrovolt düzeyindeki sinyalleri artefaktlardan ayırabilecek yüksek kazançlı ve stabil amplifikatörlere sahip olması büyük önem taşır. Bu nedenle veteriner nörolojide tercih edilen EEG sistemleri genellikle en az 16 kanallı, dijital filtreleme (yüksek ve düşük geçiren filtreler, notch filtre) seçenekleri gelişmiş ve uzun süreli kayıt alabilen cihazlardır. Taşınabilir ve kompakt tasarıma sahip olmaları, klinik ortamda ya da yoğun bakım koşullarında sedasyon altındaki kedi ve köpeklere kolayca uygulanabilmelerini sağlar. Ayrıca bu cihazların, video-EEG senkronizasyonu yapabilmesi,

klirik nöbet bulgularının elektrofizyolojik aktivite ile eş zamanlı değerlendirilmesine olanak tanıyarak özellikle epilepsi ve paroksizmal bozuklukların ayırıcı tanısında tercih edilmelerinin temel nedenlerinden biridir. Veteriner hastalara yönelik EEG sistemlerinin empedans kontrolü, esnek elektrot bağlantıları ve hayvan hareketine bağlı artefaktları minimize eden yazılım algoritmaları da, bu cihazların insan EEG sistemlerine kıyasla küçük hayvan pratiğinde daha güvenilir ve pratik olmasını sağlayan önemli avantajlar arasında yer alır.



Şekil 1: Veteriner hekimlikte kullanılan 32 kanallı EEG cihazı ve elektrot bağlantı kutusu

EEG kayıtlarında tercih edilen elektrot tipleri, uygulamanın pratikliği ve elde edilen sinyal kalitesini doğrudan etkilediği için özel bir öneme sahiptir. Klinik veteriner nörolojide en sık kullanılan elektrotlar arasında iğne (subdermal) elektrotlar, disk elektrotlar ve daha sınırlı kullanım alanı olmakla birlikte vida elektrotlar yer alır. Özellikle iğne elektrotlar, kedilerde ve köpeklerde kafa tüylerinin tıraş edilmesine gerek kalmadan derialtı seviyesine kolayca yerleştirilebilmeleri sayesinde pratiklik açısından belirgin bir avantaj sağlar. Bu elektrotlar, deri direncini by-pass ederek daha düşük empedansla kayıt alınmasına olanak tanır ve kısa süreli EEG çekimlerinde stabil sinyal kalitesi sunar. Aynı zamanda sedasyon altındaki hayvanlarda hızlı uygulanabilmeleri, stres ve manipülasyon süresini azaltarak hem hasta konforunu hem de kayıt güvenilirliğini artırır. Bu nedenlerle iğne elektrotlar, özellikle epilepsi şüphesi olan kedi ve köpeklerde rutin EEG uygulamalarında en çok tercih edilen elektrot tipleri arasında yer almaktadır.

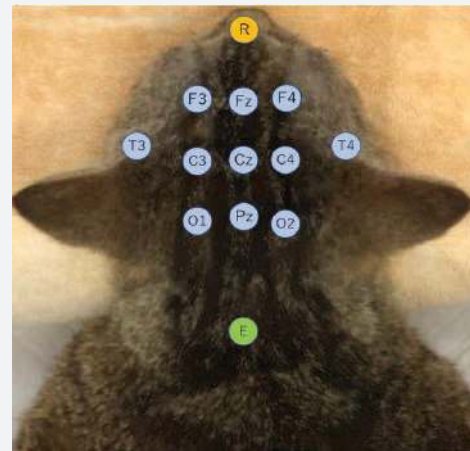
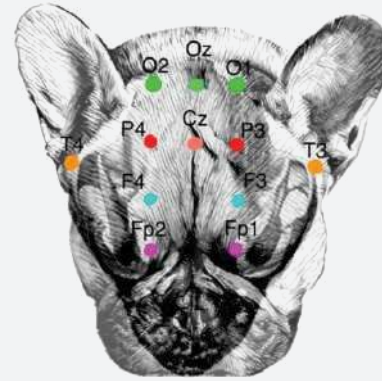
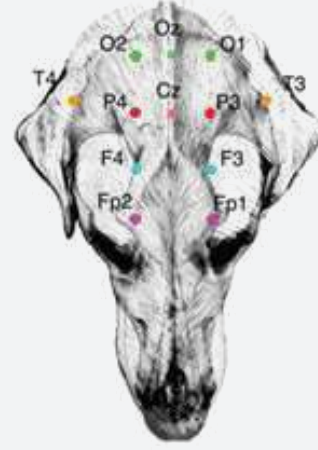


Şekil 2: EEG'de kullanılan elektrot tipleri (A. Disk elektrot, B. Subdermal iğne elektrot)

Elektrotların Kafa Üzerine Yerleşim Protokolü nasıl yapılır?

Kedi ve köpeklerde elektroensefalografi (EEG) kayıtlarında elektrotların kafa üzerine yerleştirilmesi, insanlarda yaygın olarak kullanılan 10–20 sistemini temel almakla birlikte, türlere özgü anatomik farklılıklar nedeniyle birebir uygulanamadığından modifiye edilerek kullanılır. Veteriner EEG uygulamalarında elektrot yerleşimi, belirli anatomik referans noktaları esas alınarak kortikal alanların temsili ve hemisferler arası simetriyi koruyacak şekilde planlanır. Bu amaçla nasion, inion, zigomatik arklar ve kulak tabanı gibi kafatası üzerindeki sabit yapılar referans alınır; elektrotlar arası mesafeler mutlak ölçülerden ziyade kafatası boyutlarına orantılı olarak belirlenir.

Hayvanların kafa yapısı ve boyutundaki türler ve ırklar arası belirgin farklılıklar, elektrot yerleşiminin standardizasyonunu önemli ölçüde etkiler. Özellikle brakiosefalik ve dolikosefalik ırklarda frontal ve oksipital bölgelerin göreceli konumları değişkenlik gösterdiğinden, elektrotların yerleşimi hastaya özgü olarak uyarlanmalıdır. Kedilerde genel olarak daha küçük ve yuvarlak kafa yapısı nedeniyle elektrot sayısı ve kapsadığı kortikal alan sınırlı olurken, büyük ırk köpeklerde daha geniş kortikal alanların örneklenmesine olanak tanınır. Bu nedenle veteriner EEG uygulamalarında 10–20 sistemi, katı bir yerleşim şeması olmaktan ziyade, elektrotların oransal dağılımını ve simetrisini yönlendiren bir çerçeve olarak kullanılmakta; elektrot yerleşimi hayvanın kafa morfolojisi, boyutu ve klinik değerlendirme amacı doğrultusunda bireyselleştirilmektedir.



Şekil 3: Köpek ve kedilerde 10-20 sistemine göre elektrotların yerleşim noktaları



Elektroensefalografi işlemi öncesinde uygulanan sedasyonun temel amacı, hareket ve elektromiyografik (EMG) artefaktları en aza indirirken epileptiform aktivitenin baskılanmaması ya da yapay olarak indüklenmemesini sağlamak ve kayıtların tekrarlanabilirliğini artırmaktır. Bu nedenle sedasyon protokolünün seçimi kritik öneme sahiptir ve tüm hastalar için geçerli tek bir ideal yaklaşım bulunmamaktadır. Klinik şüphe (epilepsi, ensefalopati veya diğer nörolojik bozukluklar), planlanan kayıt süresi ve hastanın mizacı, sedasyon stratejisinin belirlenmesinde temel belirleyiciler olarak değerlendirilmelidir.

Genel olarak EEG kayıtları öncesinde mümkün olan en düşük düzeyde sedasyonun tercih edilmesi önerilmektedir; zira birçok sedatif ajan kortikal arka plan ritimlerini değiştirebilmekte ve uyku benzeri paternlerin artmasına neden olabilmektedir. Özellikle derin düzeyde uygulanan inhalasyon anestezisi, EEG aktivitesini belirgin biçimde baskılayarak epileptiform deşarjların saptanma olasılığını azaltabilir. Kas gevşeticiler EMG kaynaklı artefaktları etkili biçimde azaltabilse de, genellikle derin anestezisi gerektirmeleri nedeniyle klinik rutinde sınırlı kullanım alanına sahiptir ve daha çok kısa süreli veya deneysel protokollerde yer almaktadır.

Klinik pratikte sık kullanılan sedatif yaklaşımlar arasında alfa-2 adrenerjik agonistler dexmedetomidin veya medetomidin yer almakta olup, bu ajanlar hareketi azaltarak kayıt kalitesini artırabilmektedir. Bununla birlikte, alfa-2 agonistlerin uyku içicikleri benzeri paternleri artırabileceği ve EEG arka planını uyku fazına kaydırabileceği göz önünde bulundurulmalıdır. Opioid ajanların (örneğin butorfanol) düşük dozlarda eklenmesi, anksiyete ve reaktivitenin

azaltılmasına katkı sağlayarak daha düşük alfa-2 agonist dozlarıyla yeterli stabilizasyon elde edilmesine olanak tanıyabilir. Propofol, bazı çalışmalarda kısa sürede stabil EEG kaydı sağlamak amacıyla indüksiyon ajanı olarak kullanılmıştır; ancak uygulanan doz ve anestezinin derinliği EEG dalga paternlerini belirgin şekilde etkileyebileceğinden dikkatli dozlama yapılmasını gerektirir. Ksilazin ile sedasyonun da özellikle köpeklerde artefakt kontrolü amacıyla kullanıldığı ve uygun dozlarda yeterli sınırlama sağladığının bildirildiği çalışmalar mevcuttur.

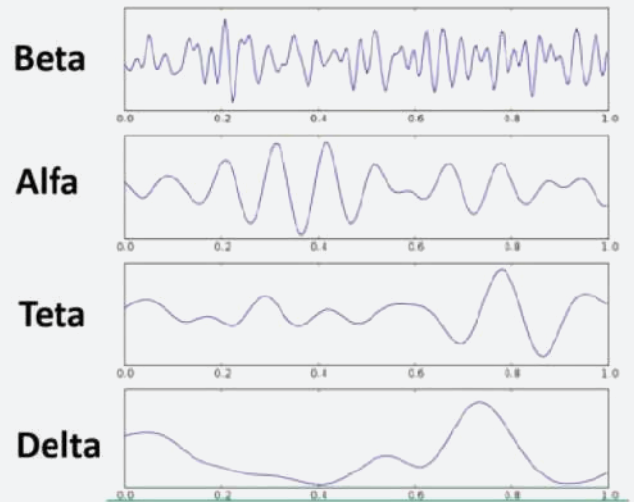
Kayıt öncesi hazırlık aşamasında aspirasyon riskini azaltmak amacıyla hastaların aç bırakılması, uygun ortam ısı ve hasta konforunun sağlanması, düşük uyarı ve sessiz bir ortam oluşturulması önem taşır. Aynı hastada takip EEG kayıtlarının planlanması durumunda, elde edilen verilerin karşılaştırılabilirliğini artırmak amacıyla mümkün olduğunca aynı sedasyon protokolünün tercih edilmesi önerilmektedir.

EEG çekimi için elektrotların yerleştirilmesi aşamasında hasta sessiz ve loş bir odada konumlandırılmalı, elektrot yerleştirilecek bölgelerde tüyler ayrılmalı veya gerekirse tıraş edilmelidir. Yüzey elektrotların kullanıldığı durumlarda, deri direncini azaltmak ve sinyal kalitesini artırmak amacıyla alkolle temizlik ve hafif abrazyon jellerinden yararlanılabilir. Elektrotlar frontal, parietal, oksipital ve mümkünse temporal bölgeleri kapsayacak şekilde simetrik olarak yerleştirilmelidir. Referans elektrotun seçimi (örneğin Cz, Pz veya kulak/mastoid benzeri bölgeler) EEG kaydını doğrudan etkileyebileceğinden, kullanılan referans noktası standartlaştırılmalı ve aynı protokol tekrarlanabilirlik amacıyla korunmalıdır.

EEG Kaydında Görülen Normal Beyin Dalgaları

- Kedi ve köpeklerde EEG kaydında tanımlanan frekans bantları, insan EEG terminolojisi temel alınarak adlandırılmakla birlikte, hayvanlarda uyanıklık düzeyi, çevresel uyaranlar ve uygulanan sedasyon protokollerine bağlı olarak değişkenlik gösterebilir. Normal EEG yorumunda temel kriterler; aktivitenin hemisferler arasında simetrik olması, reaktivite göstermesi, dış uyaranlarla değişebilmesi, belirgin fokal yavaşlama içermemesi ve epileptiform morfoloji özellikleri taşımamasıdır.
- **Beta dalgaları (yaklaşık 13–30 Hz):** Uyanıklık, artmış dikkat durumu ve özellikle bazı farmakolojik ajanların etkisiyle belirginleşebilir. Benzodiazepinler ve bazı anestezi maddeler beta aktivitesini artırabilmekte olup, bu durumun epileptiform aktivite ile karıştırılmaması önemlidir.
- **Alfa benzeri ritimler (8–13 Hz):** Rahat uyanıklık ve istirahat halinde, özellikle oksipital bölgelerde daha belirgin olarak izlenebilir. Köpeklerde normal EEG arka planının sıklıkla 6–12 Hz frekans aralığındaki ritmik aktivite ile temsil edilebildiği rapor edilmiştir. Bu ritimlerin simetrik olması ve uyaranlarla baskılanabilmesi fizyolojik kabul edilir.
- **Teta dalgaları (4–7 Hz):** Uyuşukluk, hafif uyku evreleri ve belirli sedasyon düzeylerinde artış gösterebilir. Kısa süreli EEG protokollerini inceleyen bazı çalışmalarda, interiktal kayıtlar sırasında arka plan aktivitesinin teta ve delta ağırlıklı olabildiği ve bu yavaş dalgaların üzerine daha hızlı frekansların binebildiği bildirilmiştir.

- **Delta dalgaları (0,5–4 Hz):** Genellikle derin uyku, ağır sedasyon veya diffüz beyin disfonksiyonu durumlarında belirginleşir. Uyanık bir hayvanda yaygın ve baskın delta aktivitesinin, özellikle reaktivitenin eşlik etmediği durumlarda, ensefalopati lehine değerlendirilebileceği bildirilmektedir. Bununla birlikte, birçok sedatif ajanın delta ve teta bant aktivitesini artırabileceği göz önünde bulundurulmalı ve bulgular klinik bağlamda yorumlanmalıdır.
- **Uyku içcikleri (sleep spindles) ve K-kompleksler:** Non-REM uyku evrelerinde görülen fizyolojik transient yapılardır. Sedasyonun uyku benzeri paternleri artırdığı durumlarda bu yapıların EEG kaydında izlenme olasılığı yükselir. Uyku içcikleri ve K-komplekslerin keskin morfoloji gösterebilmesi, özellikle deneyimsiz yorumlarda yanlış pozitif epileptiform değerlendirmelere yol açabileceğinden, EEG bulguları mutlaka uyku evresi ve kullanılan ilaçların etkisiyle birlikte ele alınmalıdır.



Şekil 4.: EEG kaydında görülen normal dalga görünümleri



EEG Kaydında Görülen Epileptiform Dalgalar

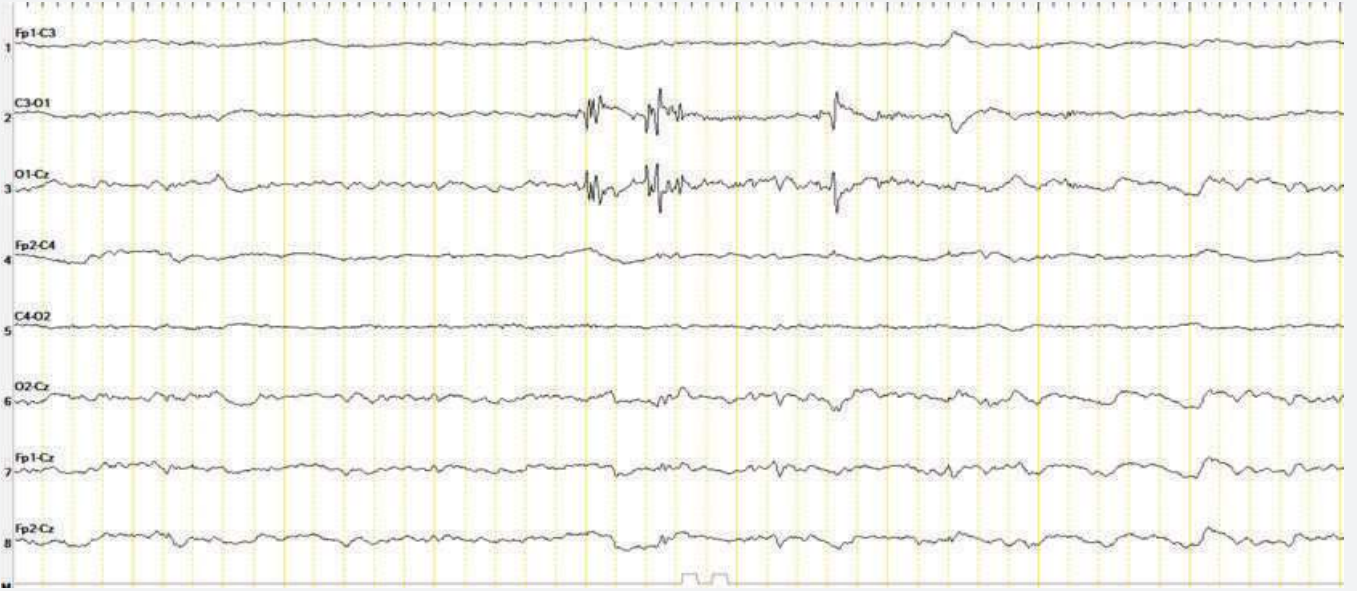
Epileptiform dalgalar, epileptik nöbetlere yatkınlığı yansıtan ve normal fizyolojik beyin aktivitesinden morfolojik olarak ayrılan EEG paternleridir.

Bu dalgalar, tek başına epilepsi tanısı koydurucu olmamakla birlikte, klinik bulgularla birlikte değerlendirildiğinde epileptik bozuklukların tanısında önemli destekleyici veriler sağlar. Veteriner EEG'de epileptiform aktivitenin yorumlanmasında temel kriterler; dalga morfolojisi, amplitüdü, süresi, simetrisi ve kortikal dağılımıdır.

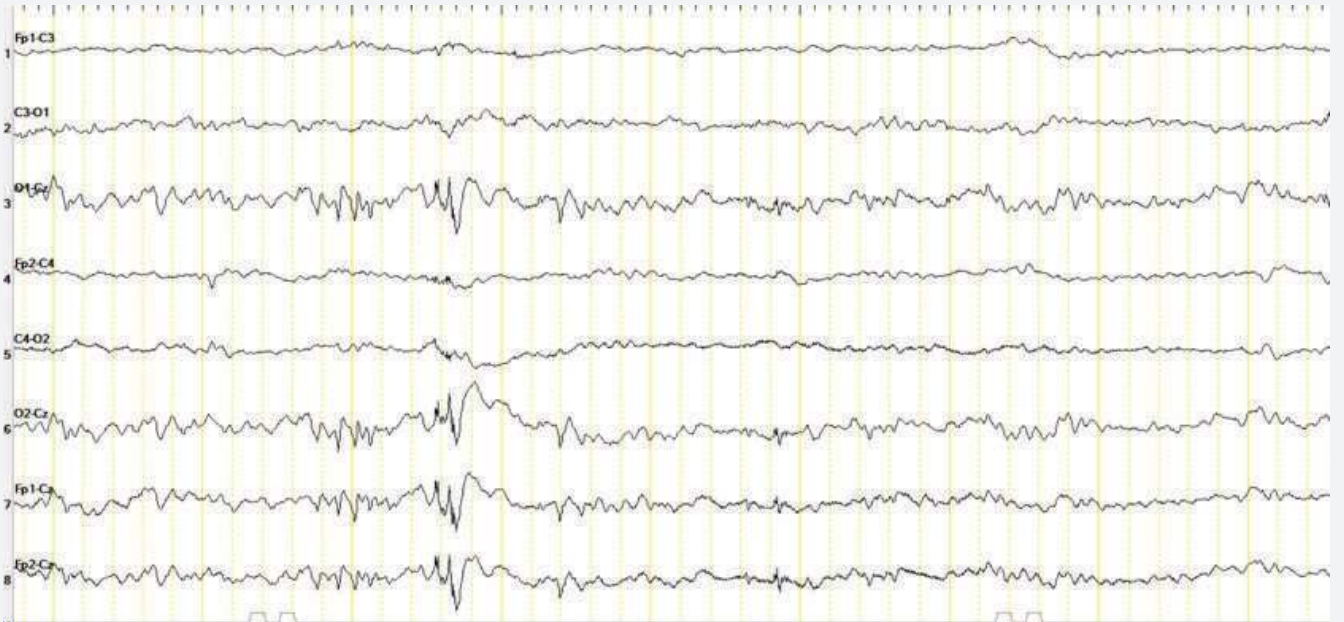- **Diken Dalgalar:** Süresi genellikle 20–70 milisaniye arasında olan, keskin konturlu ve yüksek amplitüdü transiyent dalgalar. Normal arka plan aktivitesinden ani başlangıçları ve sivri morfolojileri ile ayrılırlar. Kedi ve köpeklerde interiktal dönemde izlenen diken dalgalar, özellikle fokal epileptik odak varlığına işaret edebilir.
- **Keskin Dalgalar:** Süresi diken dalgalara kıyasla daha uzun olup yaklaşık 70–200 milisaniye aralığındadır. Morfolojik olarak sivri uçlu olmakla birlikte diken dalgalara göre daha geniş tabanlıdır. Klinik olarak diken dalgalarla benzer anlam taşıyor ve epileptiform aktivite göstergesi olarak kabul edilir.
- **Diken – Keskin dalga kompleksleri:** Bir diken veya keskin dalgayı takiben gelen yavaş bir dalga ile karakterize paternlerdir. İnsan EEG'sinde jeneralize epilepsilerle ilişkilendirilmekle birlikte, kedi ve köpeklerde hem jeneralize hem de fokal epileptik sendromlarda görülebildiği bildirilmektedir.

- **Çoklu Diken Dalgalar:** Art arda gelen birden fazla diken dalgasının oluşturduğu paternlerdir. Çoğunlukla yüksek frekanslı ve kısa süreli aktivite şeklinde izlenir. Bazı çalışmalarda, özellikle uyarana duyarlı veya farmakolojik etkiler altındaki EEG kayıtlarında çoklu diken aktivite varlığı bildirilmiştir.
- **Fokal epileptiform deşarjlar:** Belirli bir kortikal bölgeyle sınırlı olarak izlenen diken, keskin dalga veya diken ve keskin dalga paternleridir. Tek hemisferde veya belirli bir lobla sınırlı dağılım göstermeleri, yapısal beyin lezyonları, fokal epilepsi veya lokalize kortikal disfonksiyon lehine yorumlanır.
- **Jeneralize epileptiform deşarjlar:** Her iki hemisferde eş zamanlı ve simetrik olarak ortaya çıkan epileptiform dalgalar. Jeneralize epilepsilerde daha sık bildirilmekle birlikte, ağır metabolik veya toksik ensefalopatilerde de benzer paternler gözlemlenebilir.

Epileptiform dalgaların değerlendirilmesinde, kayıt sırasında uygulanan sedatif ve anestezik ajanların EEG üzerindeki etkileri mutlaka dikkate alınmalıdır. Bazı ilaçlar epileptiform aktiviteyi baskılayabilirken, bazıları keskin dalga benzeri paternlerin ortaya çıkmasına yol açarak yanlış pozitif yorumlara neden olabilir. Bu nedenle EEG bulguları, klinik nöbet öyküsü, nörolojik muayene ve diğer görüntüleme yöntemleri ile birlikte bütüncül olarak ele alınmalıdır.



Şekil 5.: EEG'de unilateral (fokal) Diken-keskin dalga kompleksi görüntüsü



Şekil 6.: EEG'de Jeneralize tutulum gösteren diken-keskin dalga kompleksi görüntüsü



SONUÇ

EEG, kedi ve köpeklerde beyin fonksiyonunu doğrudan yansıtan nadir yöntemlerden biri olup özellikle epilepsi şüphesi ve paroksizmal olayların değerlendirilmesinde değerli bir araçtır. Ancak sedasyon/anestezi seçimi, elektrot yerleşiminin standardizasyonu, artefakt yönetimi ve yorumlama deneyimi sonuçların güvenilirliğini belirgin biçimde etkiler. Klinik pratikte en yüksek yarar, mümkünse EEG bulgularının nörolojik muayene, laboratuvar ve ileri görüntüleme ile entegre yorumlanmasıyla elde edilir.



Kaynaklar

1. Berendt, M., Farquhar, R. G., Mandigers, P. J. J., Pakozdy, A., Bhatti, S., De Risio, L., ... International Veterinary Epilepsy Task Force. (2015). International veterinary epilepsy task force consensus report on epilepsy definition, classification and terminology in companion animals. *BMC Veterinary Research*, 11, 182. Springer Nature Link
2. Brauer, C., Kästner, S. B. R., Rohn, K., Schenk, H. C., Tünsmeier, J., & Tipold, A. (2012). Electroencephalographic recordings in dogs suffering from idiopathic and symptomatic epilepsy: Diagnostic value of interictal short time EEG protocols supplemented by two activation techniques. *The Veterinary Journal*, 193(1), 185–192. <https://doi.org/10.1016/j.tvjl.2011.10.006> ScienceDirect
3. De Risio, L., Bhatti, S., Muñana, K., Penderis, J., Stein, V., Tipold, A., ... International Veterinary Epilepsy Task Force. (2015). International veterinary epilepsy task force consensus proposal: Diagnostic approach to epilepsy in dogs. *BMC Veterinary Research*, 11, 148. DSpace+1
4. Everest, S., & colleagues. (2024). Electroencephalography: electrode arrays in dogs. [PMC article]. PMC
5. James, F. M. K., & colleagues. (2017). Electroencephalography in unsedated dogs. *Journal of Veterinary Internal Medicine*. Wiley Online Library
6. Knipe, M. F., & colleagues. (2023). Periodic discharges in veterinary electroencephalography: A visual review. [PMC article]. PMC
7. Kulgod, A., & colleagues. (2025). Non-invasive canine electroencephalography (EEG): A systematic review. *BMC Veterinary Research*. Springer Nature Link
8. Pellegrino, F. C., & Sica, R. E. P. (2004). Canine electroencephalographic recording technique: Findings in normal and epileptic dogs. *Clinical Neurophysiology*, 115(2), 477–487. ScienceDirect
9. Rogers, C. B., & colleagues. (2024). Canine EEG electrode positioning using a neuronavigation system. *Animals*, 14, 1539. elib.tiho-hannover.de
10. Wrzosek, M., & colleagues. (2016). Electroencephalography as a diagnostic technique for canine epilepsy: Review and clinical considerations. *Journal of Veterinary Research*. Paradigm
11. Ștefănescu, R. A., & colleagues. (2025). Electroencephalographic features of presumed hepatic encephalopathy in dogs. *Life*, 15(1), 107. MDPI



Yunus Emre BÜYÜKBALLI
DVM, MBA
Hasvet Medikal A.Ş.
E-Vet Yazılım & Sağlık Hizmetleri



Özge AKSOY
DVM
E-Vet Yazılım & Sağlık Hizmetleri



HER ŞEY YOLUNDA SANIYORDUK

Aylık Raporlarla Değişen Klinik Yönetimi

*Veteriner kliniklerinde en sık karşılaşılan yanılgılardan biri şudur:
“Hasta geliyor, standart bir şekilde çalışıyoruz, ekip çalışıyor;
demek ki her şey yolunda.”*

ÖZET

T *This article explores the critical role of monthly statistical reports in overcoming the "everything is on track" misconception in veterinary practices. The daily hustle of a clinic often acts as a veil, obscuring underlying systemic flaws. Through specific case studies, the text demonstrates how invisible risks can be identified using metrics such as new customer acquisition rates, the balance of high-value-added services (surgery vs. routine care), and vaccination compliance. Furthermore, it emphasizes that performance reports serve not only as financial tools but also as an "early warning system" for staff motivation and a "daily breakeven" guide for financial health. Highlighting that just 1-2 hours of monthly data analysis can boost clinical efficiency by 10-20%, the article proposes standardizing reporting as an indispensable management practice for sustainable growth and operational excellence*

Aylık Raporlarla Değişen Klinik Yönetimi

Veteriner kliniklerinde en sık karşılaşılan yanlışlardan biri şudur: **"Hasta geliyor, standart bir şekilde çalışıyoruz, ekip çalışıyor; demek ki her şey yolunda."**

Oysa yoğunluk ya da her şeyin standart bir şekilde ilerlemesi, çoğu zaman sağlıklı işleyen bir sistemin değil; aksine, sistem içindeki aksaklıkların üzerini örten bir perde haline gelir. Günlük, operasyon, acil vakalar ve rutin iş akışı içerisinde, klinik fark etmeden yönetilemez. Yönetilemez olması sorun olmadığı anlamına gelmez.

Aylık raporlar, tam da bu noktada klinik yönetimi için kritik bir rol üstlenir. Çünkü her şeyin yolunda gittiğini düşündüğümüz anlarda bile, iş süreçlerinin içinde eksik giden ama fark edilemeyen noktalar birikmeye başlar. Zamanla bu eksikler normalleşir, alışkanlığa dönüşür ve artık fark edilmez hale gelir.

Bunu günlük hayattan bir örnekle açıklamak mümkündür. Deniz manzaralı bir evde yaşadığınızı düşünün. İlk zamanlar o manzara sizi etkiler; ancak zaman geçtikçe deniz gözünüzden kaybolur. Oradadır ama artık fark edilmez. Eve dışarıdan gelen biri ise ilk anda o manzarayı görür ve hayran kalır.

Veteriner kliniklerinde de durum benzerdir. Sorunlar gözümüzün önündedir, her gün yaşanır. Ancak yoğunluk içinde bu sorunlara alışılır. Aylık raporlar ise kliniğe dışarıdan bakan bir göz gibi davranır; alışkanlıkların görünmez kıldığı detayları tekrar görünür hale getirir.

Raporlar Konuşmaya Başladığında

Aylık istatistik raporlarına düzenli bakmaya başladığımızda, ilk fark ettiğimiz şey şuydu:

Ciro sabit kalabilir, hasta sayısı artabilir; ama her şey yine de yolunda gitmiyor olabilir.

Örneğin yeni müşteri oranlarını incelediğimiz bir dönemde, aylardır ortalama %8 seviyelerinde artış gösteren yeni müşteri oranının bir ay %5'e düştüğünü gördük. Toplam ciroda belirgin bir değişiklik yoktu. Günlük işleyiş normaldi. Dışarıdan bakıldığında hiçbir alarm yoktu.

Ancak rapor, bize başka bir şey söylüyordu.

Detaya indiğimizde, ilgili dönemde sosyal medya paylaşımlarının ciddi şekilde azaldığını fark ettik. Google reklamlarında belirgin bir problem yoktu, hasta yorumları olumsuz değildi. En temel fark, sosyal medyanın yeterince aktif kullanılmamış olmasıydı.

Yeni müşteri oranına bakılmasaydı bu düşüş fark edilemeyecekti. Çünkü ciro değişmemişti. Ancak rapor sayesinde, görünmeyen bir risk erken aşamada tespit edildi ve sosyal medya ekibi hızlıca yeniden yönlendirildi.



İstatistik Raporu

Müşteri	Genel	Hasta	
Yeni Oranı(%)		Yeni Oranı(%)	
Yeni Müşteri :	280	Yeni Hasta :	410
Toplam Müşteri :	4260	Toplam Hasta :	5797
Oran(%) :	6,573	Oran(%) :	7,073

Ortalama Ziyaret Sayısı	
Ziyaret :	2139
Müşteri :	595
Ortalama :	3,595

Ortalama Ziyaret Sayısı	
Ziyaret :	2139
Hasta :	746
Ortalama :	2,867

Ortalama Ziyaret Tutarı	
Ziyaret Tutar :	92559,162
Müşteri :	595
Ortalama Tutar :	155,562

Ortalama Ziyaret Tutarı	
Ziyaret Tutar :	92559,162
Hasta :	746
Ortalama Tutar :	124,074

Ortalama Uygulanan Aşı Sayısı	
Uygulanan Aşı :	527
Müşteri :	228
Ortalama :	2,311

Ortalama Uygulanan Aşı Sayısı	
Uygulanan Aşı :	527
Hasta :	286
Ortalama :	1,843

Uygulanan Aşı Oranı

Uygulanan Aşı :	527
Toplam Aşı :	673
Oran(%) :	78,306

Resim-1: e-Smart+ İstatistik Raporu



Bir başka çarpıcı örnek, hasta sayısı ile ciro arasındaki ilişkinin doğru okunmasıyla ortaya çıktı. Normalde aylık ortalama 600 hasta ağırlayan bir klinikte, ilgili ayda bu sayı 700'e yükselmişti. Ancak toplam ciro değişmemişti.

Bu noktada ortalama hasta başı harcamaya baktığımızda tablo netleşti. Ortalama harcama yaklaşık 155 birim seviyesindeyken, bu rakam ilgili ayda 130 birim seviyesine düşmüştü. Sebep açıkça görülüyordu: operasyon sayıları düşmüş, buna karşılık aşı ve pasaport işlemleri artmıştı.

Hasta sayısı artmıştı ama yüksek katma değerli hizmetler azalmıştı. Ciro dengede kalmış, sorun görünmez olmuştu. Aylık raporlar sayesinde bu değişim erken fark edildi ve operasyon tarafına yönelik aksiyonlar planlandı.

Sessiz Bir Alarm: Aşı Oranları İstatistik raporlarında düzenli takip ettiğimiz bir diğer kritik gösterge de aşı uygulama oranlarıydı. Uzun süredir yaklaşık %78 bandında ilerleyen bu oran, bir ay %50 seviyelerine düştü.

Günlük operasyon içinde bu düşüş fark edilmemişti. Mesajlar gönderilmişti, ekip görevini yapıyordu, ancak geri dönüşler zayıftı. Rapor, planlanan birçok aşının uygulanmadığını net biçimde gösterdi.

Bu veriyle birlikte ekip süreci yeniden ele aldı, toplu hatırlatma mesajları tekrarlandı ve kısa sürede geri dönüş sağlandı. Eğer bu rapor incelenmemiş olsaydı, o ay sorunsuz kapatılacak ve ciddi bir fırsat kaybı yaşanacaktı.

Veteriner Hekim Raporları: Sayılar Duyguları Söyler
Veteriner hekim performans raporları, yöneticiler için en hassas ama en değerli alanlardan biridir.

Bu raporlar sayesinde hekimlerin dönemsel yükseliş ve düşüşlerini net biçimde görebiliyoruz.

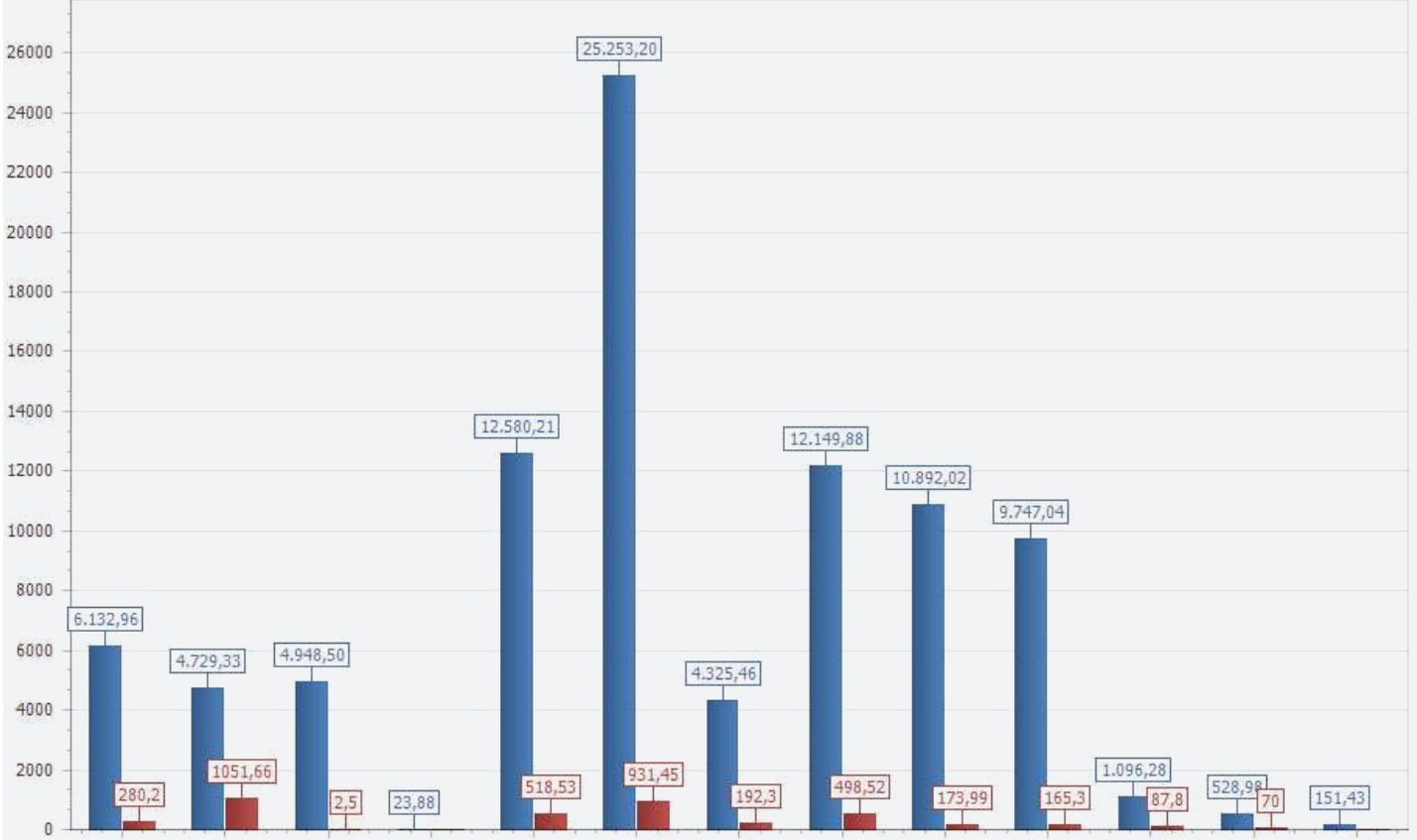
Genelde hekimler benzer standartlarda çalışır. Ancak bir hekimin performansında ani bir düşüş varsa, bunun çoğu zaman altında motivasyon kaybı, kişisel sorunlar ya da iş yerine dair bir soğukluk yatar.

Yaşadığımız örneklerden birinde, bir personelimizin satış performansında ciddi bir düşüş tespit ettik. Raporlar bunu açıkça gösteriyordu.

Oturup konuştuğumuzda hem kişisel hem de işle ilgili sorunlar ortaya çıktı. Zamanında müdahale edildi ve konu büyümeden çözüldü.

Eğer bu veriyle erken temas kurulmasaydı, sorun farklı boyutlara taşınabilirdi. Aylık raporlar burada sadece finansal değil, insani bir erken uyarı sistemi olarak da çalıştı.

Satış Toplamı : 92559,17



Resim-2: e-Smart+ Kullanıcı Bazında Satış Raporu

Kapı Açma Maliyeti: Kliniğin Nabzı

Yönetim sistemimizde aktif olarak kullandığım performans göstergelerinden biri de “kapıyı açma maliyeti”dir. Günlük olarak kliniğin kâra geçebilmesi için ne kadar gelir üretmesi gerektiğini net biçimde görebiliyorum.

Normalde yıllık değerlendirilmesi gereken bu kalemi, ben aylık bazda inceliyorum. Çünkü bir ayda giderlerdeki olağan dışı artışı ancak bu şekilde fark edebilirsiniz.

Eğer kapıyı açma maliyeti yükselmişse, hangi gider kaleminde artış olduğunu anında görebiliyorum.

Bu, yöneticinin refleksini güçlendiren çok kritik bir göstergedir.



KAYIT	DEĞER
Hekim Başına Yıllık Ortalama Gelir	13222.74
Hekim Başına Yıllık Ortalama Gelir (Sağlık Hizmetleri İçin)	10979.91
Hekim Başına Yıllık Ortalama Maaş Maliyeti	3556.76
Çalışan Başına Yıllık Gelir Ortalaması	5444.66
Çalışan Başına Yıllık Maaş Gideri	2277.55
Hekim Başına Aktif Hasta Sayısı	100.00
Günlük Konsultasyon/Vet	0.00
Destek Ekibiyle Veteriner Hekim Arasındaki Oran	1.43
Diagnostik Prosedürlerin Oranı (Tıbbi Cironun % si)	28.80
Hasta Başına Toplam Yıllık Ortalama Gelir	132.23
Tıbbi Hizmetler İçin Hasta Başına Ortalama Yıllık Gelir	109.80
Diğer Ürünlerin Hasta Başına Ortalama Yıllık Gelir	22.43
Her Hasta İçin Ziyaret Başına Ortalama Gelir	0.00
Kapı Açma Maliyeti	3092.21
Giderleri Karşılama için Günlük Min Olması Gereken Ziyaret Sayısı	0.00
Giderleri Karşılama için Günlük Hekim Başına Min Olması Gereken Ziyaret Sayısı	0.00

Resim-3: e-Smart+ Parametre Göstergeleri Raporu



SONUÇ

Her Şey Yolunda Görünebilir


Bir veteriner kliniğinde her şey yolunda görünebilir. O ay kar elde edilmiş olabilir, ciro hedefleri tutmuş olabilir. Ancak eksikleri, kayıpları ve potansiyel fırsatları görmek için veriye ihtiyaç vardır. Ayda 1-2 saat rapor incelemek, kliniğin tüm finansal ve operasyonel fotoğrafını çekmek için yeterlidir. Doğru veri giriliyorsa, bu süre içerisinde tüm analiz yapılabilir.

Bu 1-2 saatlik çalışma, çoğu zaman kliniğe %10-20 oranında katkı sağlayabilecek aksiyonların önünü açar. Başka bir deyişle, belki 20-30 operasyon gelirine denk bir değeri, yalnızca veriye bakarak kazanabilirsiniz.

Bu nedenle aylık rapor inceleme ve analizlerinin standart hale getirilmesi; gelir-gider dengesinin, kullanıcı bazlı satışların ve performans göstergelerinin düzenli olarak değerlendirilmesi, klinik yönetimi için vazgeçilmezdir.

Bu yazıda paylaşılanlar yalnızca bazı örneklerdi. İlerleyen sayılarda, daha fazla gerçek vaka ve analizle bu konuyu detaylandırmaya devam edeceğiz.





Prof. Dr. H. Tamer DODURKA
DVM, Ph.D.

Hazar Üniversitesi Hasvet Veteriner Fakültesi



KEDİLERDE KUSMA ve BESLENME İLİŞKİSİ:

FONKSİYONEL MEKANİZMALARIN KLİNİK ÖNEMİ

ÖZET

Vomiting in cats is one of the most common gastrointestinal clinical findings in small animal practice [1,2]. However, not only organic diseases but also functional motility disorders and mechanisms related to the feeding regimen play an important role in the evaluation of vomiting [1-3]. The low tolerance to hunger in cats and the significantly different gastrointestinal motility of cats compared to dogs necessitate a species-specific clinical approach [2,3].

This review discusses hunger-related gastrointestinal dysmotility, duodeno-gastric reflux, and their clinical implications in cats, along with a review of the literature. Current evidence suggests that hunger-related mechanisms constitute a clinically significant subgroup that is often overlooked in clinical practice, especially in vomiting patterns in cats with good general health, occurring in the early morning or between meals [1,3,7].

In this context, two fundamental questions will be addressed:

- Is it really correct to stop oral feeding in every cat that vomits?
- Is the most common cause of vomiting in cats a disease or a feeding (diet) error?

In light of the current literature, the answer can be summarized as follows:

Among all causes of vomiting in cats, starvation alone is not the most frequent cause; however, in a significant subgroup of cases presenting with an appropriate clinical pattern, starvation and related functional mechanisms play a primary role as triggers. In this patient group, starvation is often part of the problem, not the treatment [1,3,7].

Köpek ve kedilerde kusma ve iştahsızlık, gastrointestinal sistem hastalıklarının en yaygın klinik belirtileri arasındadır [1,2]. Klinik pratikte ekstra-gastrointestinal nedenler dışlandıktan sonra sıklıkla gastrit ve mide asiditesi üzerine yoğunlaşmakta; buna karşın fonksiyonel mide-barsak motilite bozuklukları ve beslenme rejimine bağlı mekanizmalar yeterince dikkate alınmamaktadır [1-3].

Oysa özellikle kedilerde kusmanın bir bölümü, primer bir organik patoloji olmaksızın, açlıkla ilişkili mide-barsak dismotilitesi ve reflü mekanizmaları sonucunda ortaya çıkabilmektedir [1,3,7]. Bu tablo çoğu zaman "gastrit" veya "mama intoleransı" olarak yorumlanmakta ve uygun olmayan tedavi stratejilerine yol açabilmektedir.

Kedi Davranış Biyolojisi ve Beslenme Adaptasyonu

Kediler evrimsel olarak yalnız avlanan, küçük avlarla beslenen zorunlu etoburlardır. Bu özellik, kedilerin **az miktarda fakat sık beslenmeye** fizyolojik olarak adapte olmasını sağlamıştır [4]. Doğal ortamda kediler gün içine yayılmış ç ok sayıda kısa süreli beslenme davranışı sergiler ve evcil kedilerde gözlenen "sık ama küçük porsiyonlar" şeklindeki yeme davranışı bu biyolojik altyapının bir yansımasıdır [4].

Uzun öğün aralıkları, kedilerde yalnızca davranışsal stres yaratmakla kalmaz; aynı zamanda gastrointestinal motiliteyi de olumsuz etkileyebilir [1,4]. Ayrıca vahşi kedilerin sınırlı habitatlarda, düşük av çeşitliliğiyle yaşamaları, evcil kedilerde tek tip mamaya eğilimi ve ani diyet değişimlerine karşı düşük toleransı açıklamaktadır [4].

Gastrik Motilite Açısından Kedi ve Köpekler Arasındaki Farklılıklar

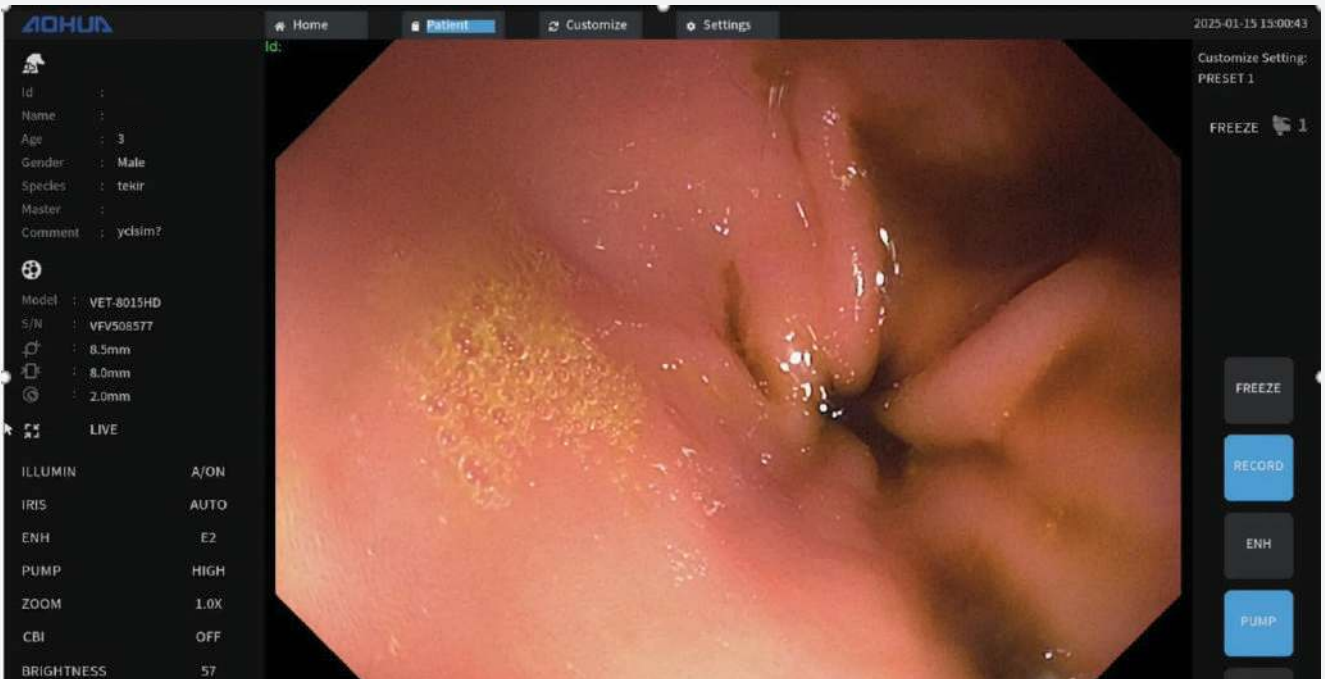Gastrik boşalma, mide doluluğuna bağlı peristaltik hareketlerle sağlanır. Buna ek olarak köpeklerde öğün aralarında aktif olan ve **Migrating Motor Complex (MMC)** olarak adlandırılan güçlü "temizleyici" motilite dalgaları bulunur [2,6]. Bu dalgalar mide içeriğini yalnızca boşaltmakla kalmaz, aynı zamanda midneyi fizyolojik olarak temizler. Kedilerde MMC dalgalarının varlığı gösterilmiş olmakla birlikte, bu dalgaların köpeklere kıyasla daha zayıf ve düzensiz olduğu bildirilmektedir [2,3]. Bu durum açlık dönemlerinde mide içinde kalan gıda artıkları, sürekli salgılanan mide asidi ve duodeno-gastrik reflü ile mideye geçen safranin yeterince uzaklaştırılmamasına yol açar [3,7]. Kedilerin yuttukları kılırları köpeklere kıyasla daha zor atabilmesi de bu fizyolojik farklılığın klinik bir yansımasıdır.

Açlık, Dismotilite ve Duodeno-Gastrik Reflü

Mide motilitesindeki yetersizlik (dismotilite), kedilerde en sık açlık dönemleriyle ilişkili olarak klinik önem kazanır [3,6]. Açlık sırasında:

- Sürekli salgılanan mide asidi, mukozal irritasyona katkıda bulunur [2,3].
- Duodeno-gastrik reflü ile mideye geçen safra ve duodenal içerik, mide mukozası için güçlü irritan etki oluşturur [7].
- Zayıf MMC aktivitesi nedeniyle mide içeriğinin temizlenmesi gecikir [3,6].

Bu süreçler başlangıçta histolojik gastrit bulguları olmaksızın iştahsızlık ve kusma ile sonuçlanabilir [1,3]. Klinik olarak tablo sıklıkla safralı veya safrsız "boş mide" kusması şeklinde görülür ve özellikle uzun gece açlıklarını takiben sabah saatlerinde ortaya çıkar [7].



Resim 1: Bir kediye endoskopi sırasında izlenen fizyolojik duodenogastrik reflü.
 İstanbul Ratem (H.Tamer Dodurka, Merih Gündoğdu)



Klinik Yanılgılar ve İyatrojenik Etkiler

Organik bir neden saptanamayan kusma vakaları sıklıkla primer gastrit veya diyet intoleransı/alerjisi olarak yorumlanmaktadır [1,2]. Bu yaklaşım gereksiz mama değişimleri, uzun süreli aç bırakma ve indisriminant asit baskılayıcı kullanımına yol açabilmektedir.

Oysa oral beslenmenin kesilmesi, kedilerde mide motilitesini daha da baskılayarak safra reflüsünü artırabilir [2,3]. Proton pompa inhibitörlerinin (PPI) uygunsuz ve uzun süreli kullanımı, geçici klinik rahatlama sağlasa da tanının gecikmesine ve rebound asit hipersekresyonu riskine neden olabilir [5,8].

Bu durum, başlangıçta sağlam olan mide mukozasında iyatrojenik gastrite zemin hazırlayabilir.

Klinik Yaklaşım ve İstisnai Durumlar

Fonksiyonel veya açlıkla ilişkili kusma şüphesi bulunan, genel durumu stabil kedilerde az ama sık, kolay sindirilir gıdalarla yapılan kontrollü oral besleme çoğu zaman kusmayı azaltıcı etki gösterebilir [1,7].

Oral beslemenin akut olarak kesilmesi gereken durumlar sınırlıdır:

- **Antiemetiğe rağmen devam eden şiddetli kusmalar**
- **Hematemezis veya melena**
- **Şiddetli abdominal ağrı ile seyreden peritonit veya pankreatit şüphesi**
- **Barsak obstrüksiyonu şüphesi**
- **Yutma bozuklukları**
- **Aspirasyon riski bulunan bilinç kayıpları**

Genel durumu iyi olan hastalarda antiemetik uygulamadan yaklaşık iki saat sonra verilen küçük bir test öğünü, kusmanın açlıkla ilişkisini değerlendirmede pratik ve düşük riskli bir yaklaşım olabilir [1,7].

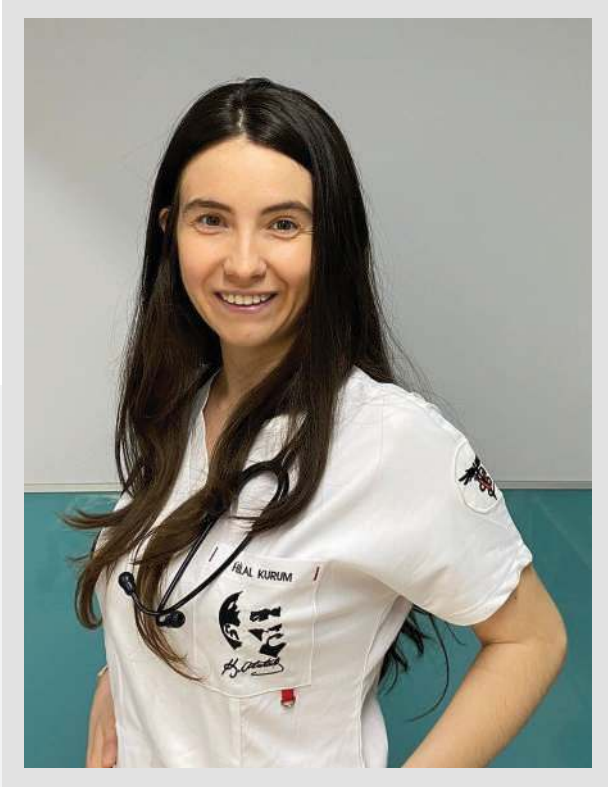
SONUÇ

Kedilerde kusmanın değerlendirilmesinde beslenme rejimi ve fonksiyonel mide-barsak motilite bozuklukları mutlaka göz önünde bulundurulmalıdır [1-3,6,7]. Açlık, kedilerde kusmanın tüm nedenleri arasında en sık etiyoloji olmamakla birlikte, belirli bir klinik alt grupta primer tetikleyici olarak önemli bir rol oynar. Bu hasta grubunda uzun süreli aç bırakma çoğu zaman klinik tabloyu iyileştirmek yerine ağırlaştırmaktadır. Türe özgü, fizyoloji temelli bir yaklaşım doğru tanı ve etkili tedavinin anahtarıdır.



Kaynaklar

1. Batchelor DJ, et al. J Feline Med Surg. 2013
2. Washabau RJ, Day MJ. Canine and Feline Gastroenterology. Elsevier.
3. Xenoulis PG, Steiner JM. Vet Clin North Am Small Anim Pract. 2016
4. Bradshaw JWS. J Nutr. 2006
5. Marks SL, et al. J Vet Intern Med. 2018
6. Washabau RJ. Vet Clin North Am Small Anim Pract. 2003
7. Willard MD, et al. Vet Clin North Am Small Anim Pract. 2012
8. Gould E, et al. J Vet Intern Med. 2016



Dr. Hilal KURUM

DVM, Ph.D.

Hasvet Akademi & Pazarlama Departmanı
Hazar Üniversitesi Hasvet Veteriner Fakültesi



VETERİNER KLİNİKLERİNDE STRES YÖNETİMİNİN HAYVAN SAĞLIĞI VE KLİNİK İŞLETMECİLİĞİ YÖNÜNDEN DEĞERLENDİRİLMESİ

ÖZET

S *tress management in veterinary medicine is evaluated not only as an ethical responsibility concerning animal welfare and health but also as a strategic necessity regarding the accuracy of medical diagnoses and the sustainability of clinical business management. Today, transforming veterinary clinics from being a physical and behavioral "focus of stress" into trusted solution points for patients and their relatives has become one of the fundamental steps required for professional success and financial growth.*

Stres, bir canlının homeostazis mekanizmasını tehdit eden kimyasal, fiziksel veya duygusal herhangi bir güce karşı verdiği fizyolojik ve davranışsal tepki olarak tanımlanır. Hayvanın bir durumu tehlikeli olarak algılamasıyla tetiklenen bu tepki, biyolojik olarak tehditlerle başa çıkmak için geliştirilmiş evrimsel bir adaptasyondur; ancak klinik ortamda ve kronik olarak yaşanmasıyla bu durum hem hayvan refahını hem de hayvan sağlığını olumsuz etkiler. Veteriner ziyaretleri, evcil hayvanlar için oldukça stresli deneyimlerdir; araştırmalar köpeklerin %70'inin kliniklere girmeye isteksiz olduğunu, kedi ve köpeklerin büyük bir kısmının ise muayene sırasında korku belirtileri gösterdiğini ortaya koymaktadır. Klinik stresin önemi, sadece o anki huzursuzlukla sınırlı değildir; her negatif deneyim hayvanın hafızasında kalıcı izler bırakarak sonraki ziyaretlerin daha travmatik hale gelmesine neden olur. Ayrıca, hayvan yakınlarının evcil hayvanların stresini görmeleri, onların veteriner ziyaretlerini ertelemelerine veya randevulardan kaçınmalarına yol açarak hayvan sağlığını uzun vadede riske atar.

Hayvan Sağlığı ve Refahına Etkisi

Stres, hayvanın vücudunda SAM ile HPA döngüsünü aktive ederek geniş kapsamlı fizyolojik değişikliklere neden olur. Kedilerde; veteriner kliniğine seyahat ve rutin ziyaretler; kan basıncı, rektal vücut ısısı, kalp ve solunum frekansında ciddi artışlara yol açabilir. Ayrıca, kan glikoz seviyelerinde yükselme ve kortizol-kreatinin oranında değişiklikler gözlemlenir. Kedilerde, klinik ortamda ölçülen kan basıncının normalden yüksek çıkması durumu olan "beyaz önlük etkisi" yaygın bir fenomendir. Köpeklerde ise; kalp frekansı ve serum kortizol seviyeleri yükselir. Bazı sağlıklı köpeklerde idrar kortizol:kreatinin oranının, Cushing hastalığı seviyelerine kadar çıkabildiği tespit edilmiştir. Kronik veya aşırı klinik stres; bağışıklık sisteminin baskılanmasına, yara iyileşmesinin gecikmesine, kardiyovasküler ve gastrointestinal sistem üzerinde olumsuz etkilere yol açabilir ve uzun vadede yaşam süresini kısaltabilir. Klinik stresin hem medikal teşhis hem de operasyonel süreçler üzerinde ciddi yansımaları bulunmaktadır. Klinik ortamdaki çevresel stres faktörleri, fizyolojik, hormonal ve metabolik değişikliklere yol açar. Bu fizyolojik değişimlerin en önemli klinik yansıması, ölçüm sonuçlarının sapması ve gerçek hastalık belirtileriyle karıştırılmasıdır. Ayrıca, klinik stres faktörleri nedeniyle uyarılan hayvanlarda sedasyonun etkinliği azalmakta ve anestezi komplikasyonları riski artmaktadır. Korku ve stres eşiği aşılacak hayvanlar, kaçış yolu bulamadıklarında savunma amaçlı agresyon belirtileri gösterebilirler; bu durum veteriner ekibi için ciddi yaralanma riskleri oluşturur. Ağır klinik stres, hayvanlarda travma sonrası stres bozukluğuna (PTSD) benzer kalıcı psikolojik hasarlara ve beyin yapısında değişikliklere neden olabilir. Bu durum, klinik ziyaret sonrası evde davranış sorunlarının tetiklenmesine ve birçok hayvanın bu davranış problemleri nedeniyle barınaklara terk edilmesine veya ötenaziye başvurulmasına yol açmaktadır.



Evcil hayvanlar için klinik stres, klinik kapısından içeri girmeden çok önce, genellikle evde taşıma çantasının ortaya çıkarılması veya arabaya binilmesiyle tetiklenen travmatik anılarla başlar. Birçok hasta yakınının sadece randevuyu düşünmenin bile stres verici olduğunu belirtmektedir. Bu yüzden klinik ziyaretini daha konforlu hale getirmek için klinik öncesi alınacak önlemler hayati önem taşır. Öncelikle taşıma çantasının sadece klinik ziyareti için değil, evin içinde sürekli açık bırakılarak "güvenli bölge" olarak tanıtılması ve içine ödül mamaları konulması önerilir. Ziyaretten 15-30 dakika önce taşıma çantasında ve arabada sentetik feromonların kullanılması hayvanın kaygısını hafifletebilir. Tıbbi bir engel yoksa hayvanın randevuya aç getirilmesi, klinik ortamında sunulan yüksek değerli ödüllere karşı ilgisini artırarak pozitif pekiştirme yapılmasını sağlar. Şiddetli stres yaşayan hastalar için veteriner hekim kontrolünde evden çıkmadan önce verilen anksiyolitik ilaçlar ile hiçbir işlem yapılmadan sadece ödül alıp dönülen "mutlu ziyaretler", korku-stres döngüsünü kırmada etkili yöntemlerdir. Son olarak, kliniğe varıldığında kalabalık bekleme salonunda beklemek yerine muayene odası hazır olana kadar arabada veya dışarıda beklemek, çevresel stresörleri minimize ederek muayene sürecinin daha sakin başlamasına yardımcı olur.

Klinik dizaynı ve klinikte stresi azaltan yöntemler, "Fear-Free", "Low-stress handling" ve "Pet-centered" bir yaklaşımın temelini oluşturur; bu yaklaşım, klinik ortamını hem hayvanlar hem de yakınları için güvenli bir limana dönüştürmeyi amaçlar.

Klinik tasarımı, bir veteriner hekimin en önemli aracıdır ve mimari ve çevresel olarak klinik tasarımının doğru yapılması, fiziksel alanların hayvanın gözünden görülmesi başarısının anahtarıdır. İlk olarak; geleneksel bekleme salonları stresin

yoğun olarak yaşandığı alanlardır. Randevu sisteminin iyi ayarlanması ve karşılama personelinin hayvan yakınlarına park yerinden mesaj atması, bir görevlinin onları karşılaması ve doğrudan muayene odasına alınması (bekleme salonu olmayan klinik modeli) önerilir. Kedi ve köpeklerin etkileşimi en büyük stres kaynaklarından biridir. İdeal bir tasarımda ayrı girişler, ayrı bekleme alanları bulunmalıdır. Parlak ve kaygan zeminler hayvanlarda ciddi bir düşme korkusu ve stres yaratır. Bu nedenle, kaymaz, yüksek parlaklıkta olmayan ve yumuşak yüzeyler tercih edilmelidir; muayene masalarının üzerine ise mutlaka ılık havlular veya kaymaz matlar yerleştirilmelidir. Hayvanlar insanların duyamadığı farklı frekansta sesleri duyabilir. Ses emici karolar, sessiz kapanan kafes kilitleri ve mekanik sistemlerin gürültüsünü azaltan izolasyonlar kullanılmalıdır. Ayrıca, doğal ışık kullanımı iyileşmeyi hızlandırırken, yapay aydınlatmanın kısılabılır (dimmable) olması ve uygun renk paleti seçimi stresi azaltır. Hospitalizasyon ve yoğun bakım ünitelerinde, kafesler birbirini görmeyecek şekilde tasarlanmalı, kediler için mutlaka saklanabilecekleri alanlar sağlanmalıdır. Kedi muayene odaları, kedilerin keşfetmesi için basamaklı raflar ve türe özel "keşif alanları" içerecek şekilde ev ortamına benzer tasarlanabilir.

Fiziksel tasarımın ötesinde, muayene ve müdahale sırasında uygulanan teknikler hayvanın duygusal sağlığını korur. Hayvanın zorla zapt edilmesi (enseden tutma gibi) savunma amaçlı saldırganlığı artırır ve travmatiktir. Bunun yerine, minimum kısıtlama, yavaş hareketler ve yumuşak bir ses tonu ile vücut bölgelerine kademeli yaklaşım uygulanmalıdır. Birçok kedi ve köpek yüksek masalarda kendilerini güvende hissetmez. Küçük ırk hayvanlar yakınlarının kucağında veya taşıma



çantasının alt yarısında, büyük köpekler ise zeminde ya da uygun alanlarda muayene edilebilir. Muayene boyunca yüksek değerli ödülleri (fıstık ezmesi, yaş mama) sunulmalıdır. Ödüller sadece muayene sonunda değil, işlem sırasında da kullanılmalıdır. İnvaziv ve ağrısız işlemler önce, en rahatsız edici, ağrılı olanlar daha sonra yapılmalıdır. Klinik genelinde (difüzörler) ve personel kıyafetlerinde (spreyler) sentetik feromonlar kullanılmalıdır. Ayrıca, görsel uyaranları azaltmak için havlu örtüleri, "sakinleştirici başlıklar" (calming caps) veya hafif basınçlı giysiler kullanılabilir. Bu yöntemlerin bir bütün olarak uygulanması, sadece hayvan refahını artırmakla kalmaz, aynı zamanda tıbbi teşhislerin doğruluğunu sağlar ve klinik personeli için iş memnuniyetini ve güvenliği artırır.

Klinik İşletmeciliğine Etkisi

Veteriner kliniklerinde stresin azaltılması ve stres yönetiminin yapıldığı yaklaşımların benimsenmesi, sadece hayvan refahı ve sağlığı için değil, aynı zamanda veteriner işletmelerinin finansal başarısı ve sürdürülebilirliği için de kritik bir öneme sahiptir.

Birçok evcil hayvan yakını, hayvanlarının yaşadığı stres nedeniyle veteriner randevularını ertelemekte veya muayeneden kaçınmaktadır. Araştırmalar, kedi yakınlarının %28'inin ve köpek yakınlarının %22'sinin, ziyaretler evcil hayvanları için çok stresli olduğu için veteriner randevularını ertelediğini göstermektedir. Stres faktörlerinin ortadan kaldırılması, sadece bu korku nedeniyle klinik ziyaretine gelmeyen büyük bir hasta popülasyonunu kliniğe çeker; bu da ziyaretlerin hacmini ve hızını artırır. Evcil hayvan merkezli bir yaklaşıma geçen kliniklerde operasyonel başarının arttığı görülmüştür; bir vaka çalışmasında, bu dönüşümü gerçekleştiren bir kliniğin 10 yıl boyunca her yıl %30 büyüdüğü kaydedilmiştir.

Hayvan yakınları, evcil hayvanlarının duygusal sağlığına önem veren klinikleri tercih etme eğilimindedir. Stresi azaltmaya yönelik önlemler hasta yakınıyla olan ilişkiyi güçlendirir ve hasta yakını sadakatini artırır. Stresi azaltılmış klinik dizaynı ve uygulamaları, bir kliniği günümüz pazarında rakiplerinden olumlu yönde ayırarak bir tercih sebebi haline getirir. Stresli bir hayvanın muayenesi ve zapt edilmesi çok daha fazla zaman ve personel gücü gerektirir. Hayvanın uyumlu olması, klinik muayene için gereken süreyi kısaltır. Düşük stresli ortamlar sağlayan kliniklerde, operasyon sonrası sedasyon ihtiyacının %80 oranında düştüğü gözlemlenmiştir; bu da ilaç ve zaman tasarrufu sağlar. Stres, fizyolojik ölçümleri değiştirerek hatalı teşhis riskini ve gereksiz testlerin maliyetini artırır; sakin bir hayvandan alınan veriler daha güvenilirdir.

Kliniklerdeki stresin azaltılması, çalışanların iş memnuniyetini ve güvenliğini doğrudan etkiler. Korku ve agresyonun azalması, veteriner hekim ve teknisyenlerin yaralanma riskini düşürür.

İş kazalarının azalması hem tıbbi maliyetleri hem de iş gücü kaybını engeller. Sürekli stresli ve agresif hastalarla çalışmak personel üzerinde duygusal bir yük oluşturur; stresi azaltmak personel maliyetlerini, işten ayrılma oranlarını ve tükenmişliği azaltır.

Bir kedi yakınının, kedisinin stresli olduğunu algıladığında kendisinin de stres yaşama olasılığı, kedisini stresli görmeyenlere göre 83 kat daha fazladır. Bu nedenle hasta yakını ile yaşanabilecek olası stres yönetimde dolaylı olarak yapılmış olacaktır. Eğitimli personel tarafından verilen veteriner davranış ve eğitim konsültasyonları, klinik için ek bir gelir kaynağı olarak faturalandırılabilir. Bekleme odalarının küçültülmesi veya tamamen ortadan kaldırılması (doğrudan muayene odasına geçiş modeli), bu alanların gelir getiren muayene odalarına dönüştürülmesine olanak tanır.



Rekabetçi bir pazarda korkusuz-stressiz tasarım ve uygulama, kliniği diğerlerinden ayırarak hasta yakınının tercihinde belirleyici bir rol oynar. Sonuç olarak, stres yönetimi uygulamalarına yatırım yapmak başlangıçta zaman ve kaynak gerektirse de uzun vadede hasta yakını sadakati, artan ziyaret sayıları ve azalan operasyonel riskler sayesinde kliniğin karlılığına büyük katkı sağlar. Stresi azaltılmış bir veteriner kliniği oluşturmak, sadece etik bir sorumluluk değil, aynı zamanda kliniğin finansal başarısını ve sürdürülebilirliğini artıran stratejik bir yatırımdır.

SONUÇ

Bir klinikte stres yönetimi yaklaşımı, veteriner hekimliğini sadece fiziksel bir tedavi süreci olmaktan çıkarıp, empatinin bilimle bulunduğu bir boyuta taşımaktadır. Bu dönüşüm, klinik kapılarını "stresli alan" imajından kurtararak, hayvanların ve yakınlarının güvenle sığındığı bir limana dönüştürme fırsatıdır. Hayvanların refahını en az fiziksel sağlıkları kadar önceliklendirmek, sadece etik olarak değil; aynı zamanda teşhis doğruluğunu, personel güvenliğini ve işletme karlılığını eşzamanlı olarak zirveye taşıyan stratejik bir zorunluluk haline gelmiştir. Sonuç olarak, bir veteriner kliniğini stres odağı olmaktan çıkarmak sadece bir yöntem değişikliği değil; mesleki yeminimize duyduğumuz sadakatin ve geleceğin veteriner tıbbını bugünden inşa etme motivasyonumuzun göstergesidir.





Kaynaklar

1. Becker M. Top 10 ways to get started with fear-free veterinary visits. NAVC Conference Proceedings. 2016.
2. Becker M. Fear free pet visits – part 1 and part 2. NAVC Conference Proceedings. 2016.
3. Chapel DD. How your hospital design can be fear free. NAVC Conference Proceedings. 2016; 375–376.
4. Demaline B. Fear in the veterinary clinic: history and development of the fear free initiative. *Conspectus Borealis*. 2018; 4(1): Art.2.
5. Hamblin H. Analyzing fear free veterinary practices and their effectiveness in managing client and patient fear, anxiety, and stress, and the profitability of these techniques. *USU Undergraduate Capstone Projects*. 2019; 519.
6. Karn-Buehler J, Kuhne F. Perception of stress in cats by German cat owners and influencing factors regarding veterinary care. *J. Feline Med. Surg.* 2022; 24(8): 700–708.
7. King T, Flint HE, Hunt ABG, et al. Effect of music on stress parameters in dogs during a mock veterinary visit. *Animals*. 2022; 12(2): 187.
8. Lewis HE. Stress-free practice design. NAVC Conference Proceedings. 2015; 493–495.
9. Lewis HE. Fear-free design for all hospitals. NAVC Conference Proceedings. 2016.
10. Riemer S, Heritier C, Windschnurer I, et al. A review on mitigating fear and aggression in dogs and cats in a veterinary setting. *Animals*. 2021; 11(1): 158.
11. Siebein K, Boman S, Lewis HE. Fear free design guidelines: exploration of quantitative acoustic criteria. *Proceedings of INTER-NOISE 2024*. 2024; 9851–9860.
12. Squair C, Proudfoot K, Montelpare W, et al. Effects of changing veterinary handling techniques on canine behaviour and physiology. Part 2: behavioural measurements. *Anim. Welf.* 2024; 33: e43.



Dr. Özgenur ÜNSUR
DVM, Ph.D.

Hasvet Akademi & Pazarlama Departmanı
Hazar Üniversitesi Hasvet Veteriner Fakültesi

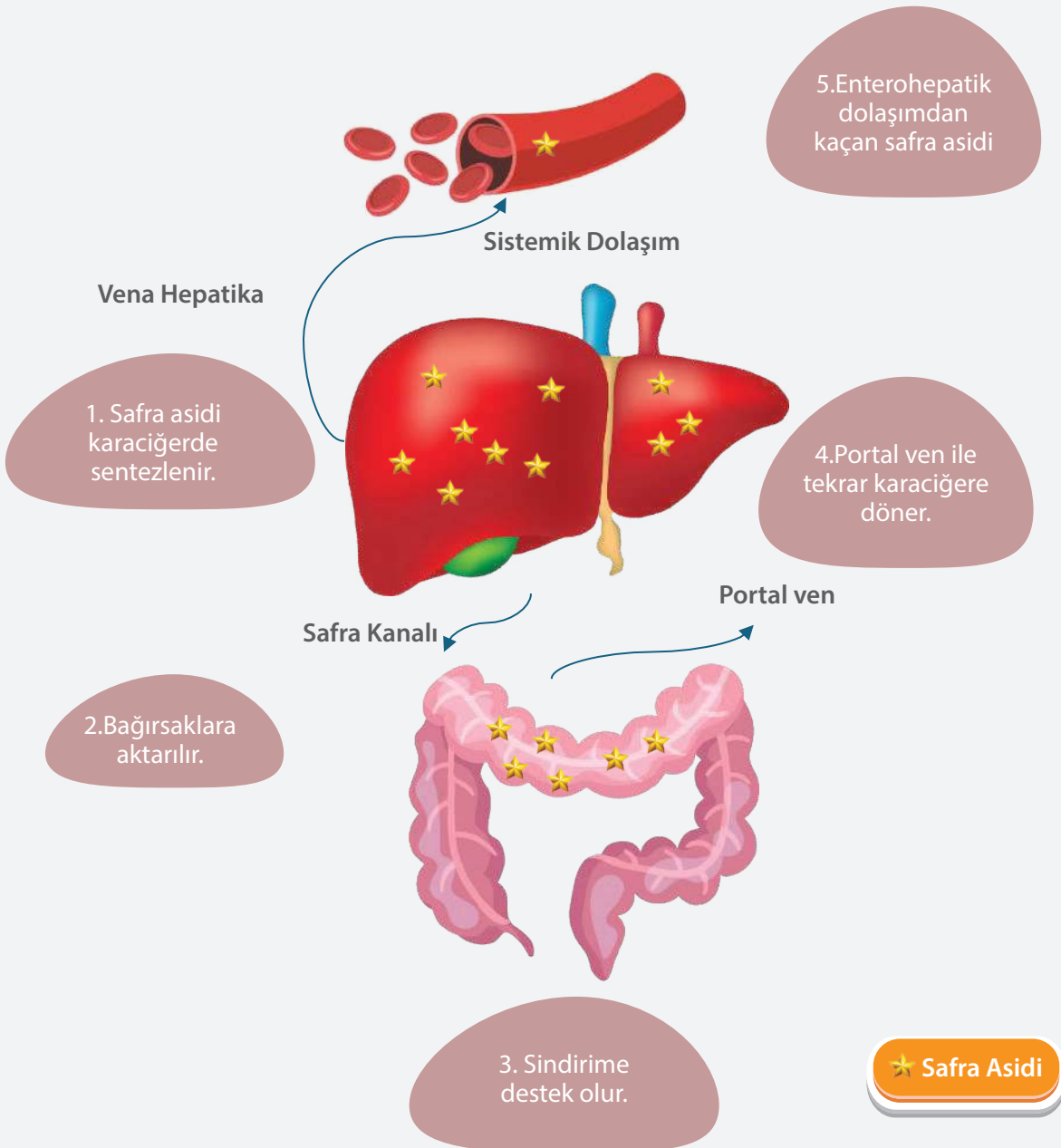


SAFRA ASİTLERİ **YORUMLANMASI ve** **STİMÜLASYON TESTİ**

ÖZET

Safra asitleri, karaciğerde sentezlenen lipidlerin sindirim ve emiliminde görevli asitlerdir. Enterohepatik dolaşım ile kandaki seviyeleri dengede tutulmaktadır; bu nedenle karaciğerin fonksiyon testlerinden biridir. Ölçümlerde hastanın aç veya tok olması önemlidir; beslenme durumuna göre yorumlanmalıdır.

Safra asitleri karaciğerde sentezlenerek safra kesesinde depolanır ve safra kanalları ile bağırsaklara gönderilir. Bağırsaklara aktarılan safra asitleri burada lipidlerin ayrışmasını sağlayarak sindirimlerini kolaylaştırmaktadır. Salgılanan safra asitleri, portal venle tekrar emilir ve karaciğere döner. Hepatositler safra asitlerini aktif transport mekanizmaları ile alır ve enterohepatik dolaşımı kapatır (Şekil 1).





Enterohepatik dolaşım süreci, kan dolaşımında minimum safra asidi bulundurulmasında önemli rol oynar ve bulunan bu düşük miktarı enterohepatik dolaşımdan kaçan safra asitleri oluşturmaktadır.

Açlık durumunda, minimal düzeyde enterohepatik safra asidi dolaşımı gerçekleşir ve dolayısıyla plazmadaki safra asitlerinin miktarı düşüktür. Besin alımı, safra kesesinin kasılmasına ve salınım ile enterohepatik dolaşımdaki safra asitlerinin miktarının artışına neden olur.

Safra Asitleri Stimülasyon Testi Nedir?

Safra asitlerinin seviyeleri beslenme ile birlikte değişim gösterdiğinden dolayı safra asitlerinin en ideal değerlendirilmesi açlık-tokluk safra asitlerinin birlikte değerlendirilmesidir; yani safra asidi stimülasyon testinin uygulanmasıdır.

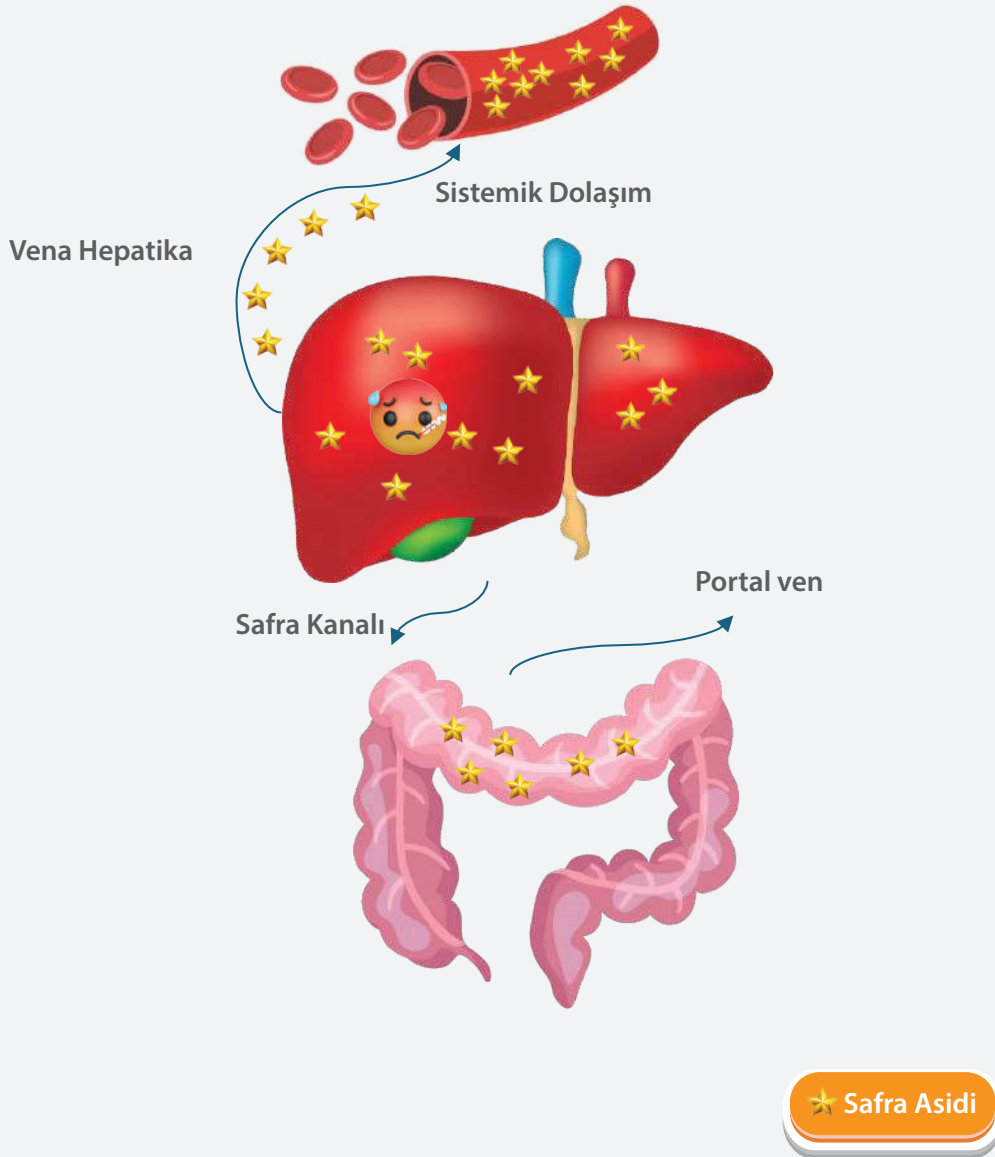
Stimülasyon testi için öncelikle hasta 12 saat aç bırakılır ve safra asidi ölçümü yapılır. Sonrasında hastaya yüksek yağ oranına sahip bir mama yedirilir. Beslenmeden 2 saat sonra, tokluk safra asidi tespiti için bir numune daha alınır ve safra asidi ölçümü yapılır. Bu stimülasyon testi, hepatik klirens kapasitesini ve portal kanın karaciğerden geçişini fonksiyonel olarak değerlendiren bir testtir.



Safra Asitlerinde Yüksek Değerlerle İlişkili Patolojik Durumlar

1. Hepatik Safra Asidi Alımının ve Klirensinin Azalması

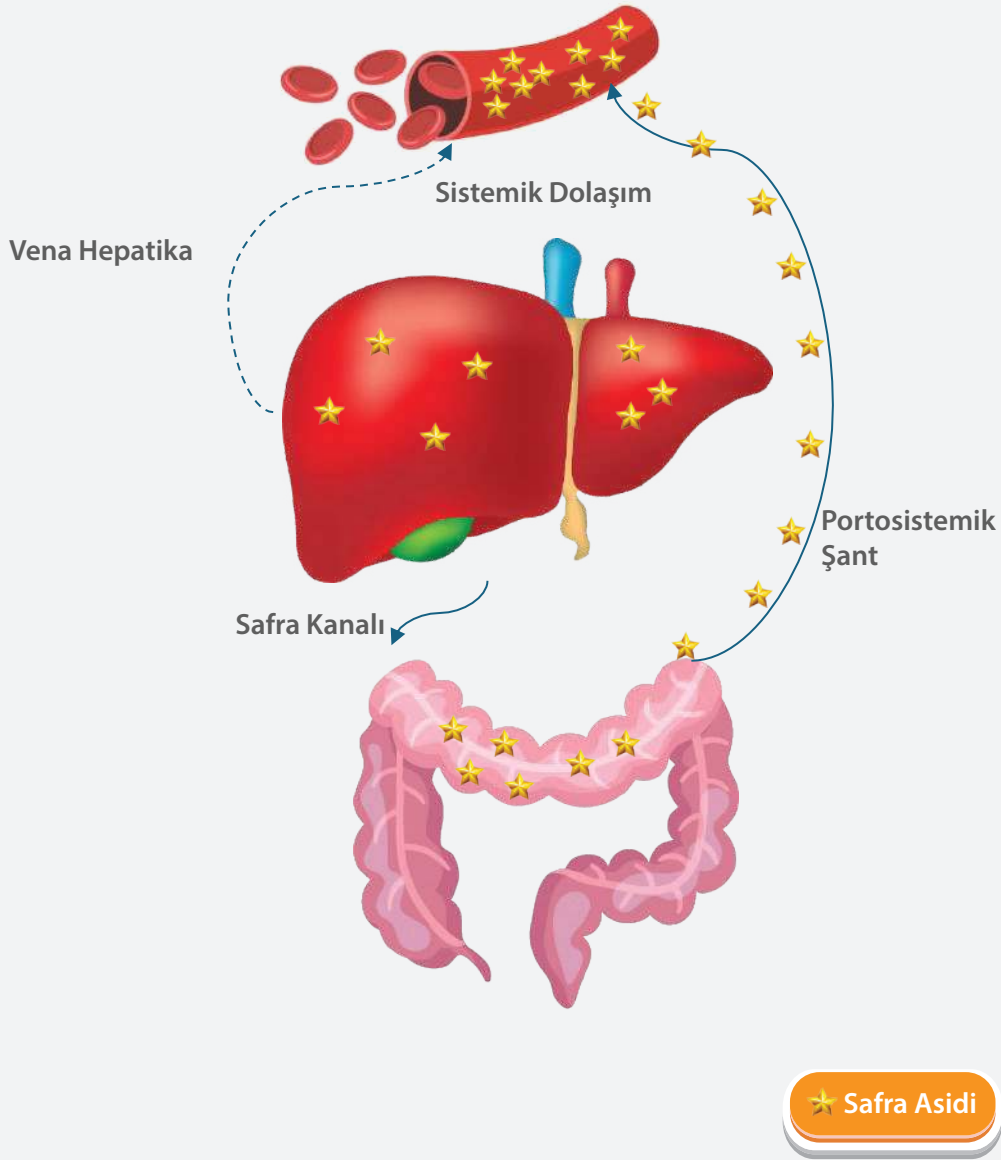
Hepatoselüler fonksiyon bozukluğu olan olgularda, safra asitlerinin hepatositler tarafından yeterince alınıp safra içine sekrete edilememesi nedeniyle, enterohepatik dolaşım bozulur ve serum safra asidi konsantrasyonlarında artış gözlenebilir (Şekil 2).



Şekil 2. Karaciğer hücre hasarı sonucu safra asidi konsantrasyonunun artması

2. Portosistemik Şant

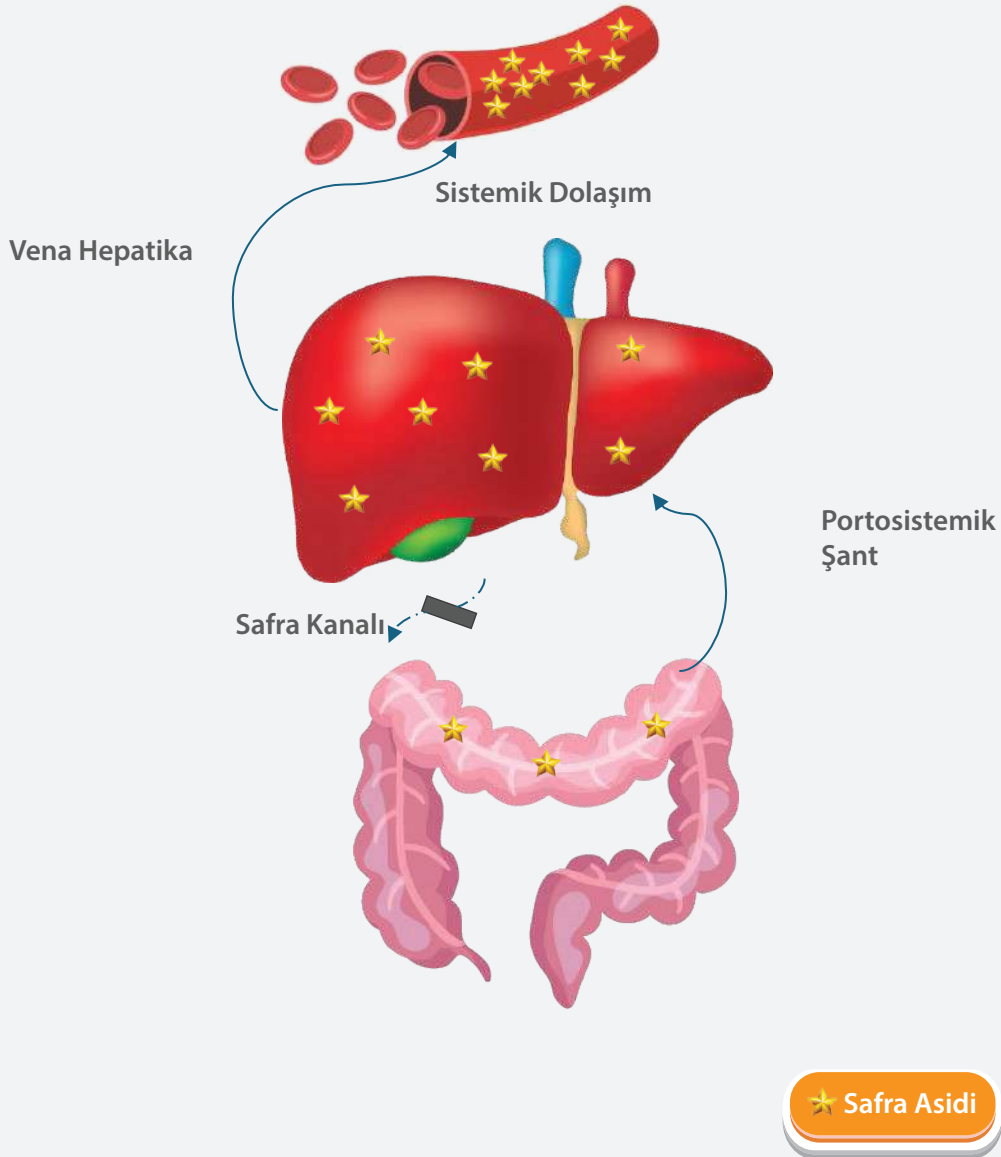
Portosistemik şant hastalarında, portal sistemden emilen safra asitleri doğrudan sistemik dolaşıma salınır. Bu hastalarda safra asitlerinde de belirgin artış görülür (Şekil 3). Portosistemik şant durumunda özellikle açlık safra asitleri de yükselebilir ancak tokluk sonrası artış daha belirgindir.



Şekil 3. Portosistemik şantta safra asit konsantrasyonunun artışı

3. Safra Asitlerinin Biliyer Atılımının Azalması (Kolestaz)

İntrahepatik veya ekstrahepatik kolestaz durumlarında safra asitleri bağırsaklara sekrete edilemez. Bunun sonucunda, karaciğerde sentezlenen safra asitleri birikerek sistemik dolaşıma geçer ve sistemik dolaşımdaki safra asidi miktarı artar. Safra asitlerinin biliyer atılımının azaldığı durumlarda, safra asitlerinin dolaşımdan yeterince uzaklaştırılmaması nedeniyle bazal ve postprandiyal (tokluk) safra asidi düzeylerinde sıklıkla birlikte artış gözlenir. Safra asitleri, kolestatik hastalıklarda ALP ve GGT'ye kıyasla daha erken yükselebilen duyarlı bir biyokimyasal belirteçtir.



Şekil 4. Kolestatik hastalık sonucu safra asit konsantrasyonunun artması



Kaynaklar

1. Allison RW. Laboratory evaluation of the liver. In: Thrall M, Weiser, G, Allison RW, Campbell TW (eds): *Veterinary Hematology and Clinical Chemistry*, 2nd ed. Oxford: John Wiley & Sons; 2012:401-424.
2. Center SA, ManWarren T, Slater MR, Wilentz E. Evaluation of twelve-hour preprandial and two-hour postprandial serum bile acids concentrations for diagnosis of hepatobiliary disease in dogs. *J Am Vet Med Assoc* 1991; 199(2): 217-26
3. Comazzi S, Pieralisi C, Bertazzolo W. Haematological and biochemical abnormalities in canine blood: frequency and associations in 1022 samples. *J Small Anim Pract* 2004; 45(7):343-349.
4. Cornell University, Clinical Pathology Panels and Guidelines, <https://www.vet.cornell.edu/animal-health-diagnostic-center/testing/protocols/clinical-pathology>.
5. E. Villiers & J. Ristic, *BSAVA Manual of Canine and Feline Clinical Pathology*, 3rd Edition, 2016.
6. Pena-Ramos, J., Barker, L., Saiz, R., Walker, D. J., Tappin, S., Hare, C. H. Z., Roberts, M. L., Williams, T. L., & Bexfield, N. (2021). Resting and postprandial serum bile acid concentrations in dogs with liver disease. *Journal of veterinary internal medicine*, 35(3), 1333–1341. <https://doi.org/10.1111/jvim.16134>
7. Rothuizen J, Bunch SE, Charles JA, Cullen JM, Desmet VJ, Szatmari V, Twedt DC, van Den Ingh T, van Winkle TJ, Washabau RJ. *WSAVA Standarts for Clinical and Histo*
8. Seibert, R. L., Tobias, K. M., Reed, A., & Snyder, K. R. (2014). Evaluation of a semiquantitative SNAP test for measurement of bile acids in dogs. *PeerJ*, 2, e539. <https://doi.org/10.7717/peerj.539>
9. Webster, C. R. L., Center, S. A., Cullen, J. M., Penninck, D. G., Richter, K. P., Twedt, D. C., & Watson, P. J. (2019). ACVIM consensus statement on the diagnosis and treatment of chronic hepatitis in dogs. *Journal of veterinary internal medicine*, 33(3), 1173–1200. <https://doi.org/10.1111/jvim.15467>
10. Willard MD, Tvedten H. *Small Animal Clinical Diagnosis by Laboratory Methods*. Fourth Edition. p 448. Philadelphia: Saunders Elsevier, 2004. *logical Diagnoses of Canine and Feline Liver Diseases*. First Edition. p 144. Philadelphia: Saunders Elsevier, 2006.

VAKA

RAPORLARI





Dr. Denizhan Bilim
DVM, Ph.D.

Hasvet Pharma Akademi Takımı
Hazar Üniversitesi Hasvet Veteriner Fakültesi



Tolga Tetik
DVM

Hasvet Bakü International Animal Hospital



**BİR KÖPEKTE LENFOSİTİK-PLAZMASİTİK
GASTRİTE EŞLİK EDEN SEKONDER
FUNGAL ENFEKSİYON:
ULTRASONOGRAFi, ENDOSKOPİ ve
SİTOLOJİNİN TANISAL DEĞERİ**

ÖZET

In this case report, a 2-year-old intact male Maltese Terrier (8 kg) was evaluated for recurrent vomiting of gastric contents, partially digested food, and bile. Physical examination was unremarkable except for caudal left abdominal discomfort on palpation. Routine hematology was within reference intervals, with neutrophil count near the upper limit. Abdominal ultrasonography revealed increased wall thickness involving the gastric corpus and antrum, marked mucosal thickening (approximately 4.9 mm, close to the upper limit), intermittent hyperechoic striations, and mucosal irregularities compatible with possible ulceration. Based on a presumptive diagnosis of gastritis, empirical medical management (pantoprazole, sucralfate, ondansetron, metoclopramide, and metronidazole) reduced vomiting frequency but did not result in complete resolution; therefore, gastroscopy was performed. Endoscopy identified irregularly bordered ulcerative lesions with hyperemic margins in the antrum and diffuse mucosal hyperplasia, and multiple biopsies were obtained. Cytology from endoscopic biopsy material demonstrated dense lymphocytic-plasmacytic inflammation accompanied by abundant oval yeast-like organisms and pseudohyphae consistent with *Candida* spp. morphology. Histopathology supported lymphocytic-plasmacytic gastritis and did not indicate neoplasia; fungal invasion could not be confirmed because special stains were not applied. Treatment was revised to include intensive mucosal protection/acid suppression, systemic fluconazole, antiemetic/prokinetic support, and a single low-dose intramuscular injection of methylprednisolone acetate. Rapid clinical improvement was observed, with marked regression of ultrasonographic mucosal changes at one-week re-evaluation, and no recurrence

of vomiting was reported during long-term follow-up. This case emphasizes the diagnostic value of combining ultrasonography, endoscopy, and cytology in chronic vomiting, and suggests that opportunistic fungal overgrowth may accompany lymphocytic-plasmacytic gastritis and influence therapeutic decision-making.

Lenfositik-plazmasitik gastrit (LPG), köpeklerde kronik gastritte en sık raporlanan histopatolojik paternlerden biridir ve kronik gastrit ile idiopatik inflamatuvar bağırsak hastalığı (IBD) spektrumu içinde sıklıkla tartışılır. Klinikte çoğunlukla kronik ya da intermitten kusma, iştah azalması, kilo kaybı ve zaman zaman zaman dışkı kalitesinde değişikliklerle seyreder; ancak bu bulgular diğer kronik gastrik bozukluklarla belirgin ölçüde örtüşür. Bu nedenle, yalnızca klinik değerlendirme ve rutin laboratuvar verileri çoğu olguda kesin ayırıcı tanı için yeterli değildir (7,8,10).

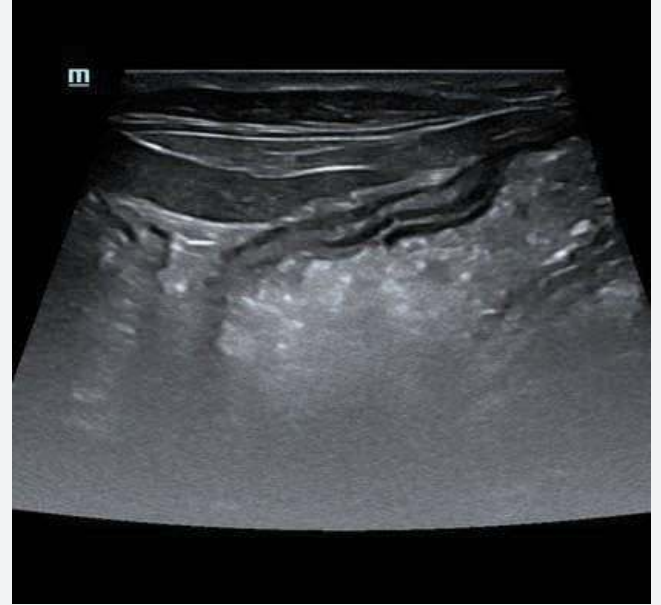
Candida albicans tipik olarak gastrointestinal mikrobiyotanın kommensal bir üyesidir ve normal konak-mikroorganizma dengesi koşullarında zararsız kalabilir. Disbiyozis, immünsüpresyon veya mukozal bariyer bütünlüğünün bozulduğu durumlarda fırsatçı patojenik davranış gösterebilir (1). Köpeklerde invaziv ya da dissemine kandidiyazis nadir görülür (2). Bu olgu sunumunda, ampirik tedaviye tam yanıt vermeyen kronik kusma öyküsü bulunan, genç bir köpekte LPG tanısı konulmuş ve sitolojide *Candida* spp. ile morfolojik olarak uyumlu bol miktarda fungal eleman saptanmıştır. Bulgular, kronik kusma olgularında ultrasonografi - endoskopi - sitoloji kombinasyonunun pratik tanısallık değerini vurgulamaktadır (3-6,9,10).

Olgu Öyküsü

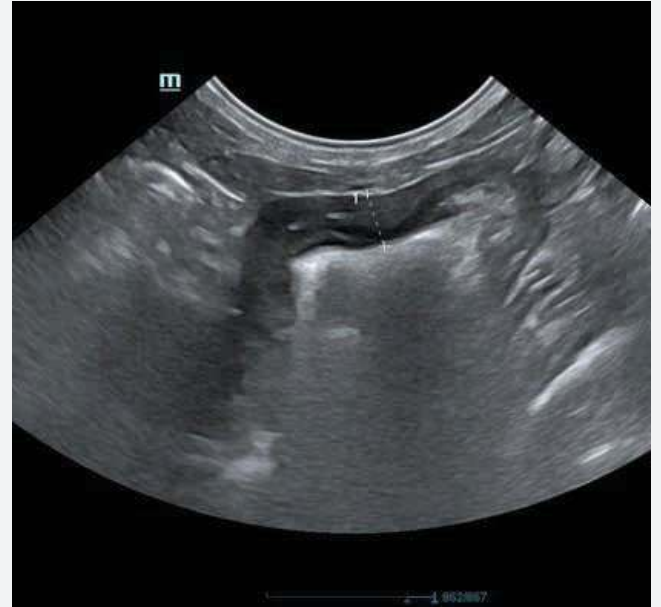“Miki”, 2 yaşında, erkek, kısırlaştırılmamış Maltese Terrier (8 kg) tekrarlayan kusma şikâyetiyle değerlendirildi. Hasta sahibinden, yaklaşık bir yıl önce benzer epizodlarla başka bir kliniğe başvurduğu, semptomatik tedaviyle kısmi iyileşme görüldüğü ancak kusmanın daha sonra yeniden başladığı öğrenildi. Kusma içeriğinin, mide sıvısı, kısmen sindirilmiş gıda ve safra içerdiği tespit edildi. Yakın zamanda diyet değişikliği yapılmadı, iştah nispeten normaldi, aşıları tamdı ve ishal/kilo kaybı bildirilmedi. Fiziksel muayenede hasta canlı, uyanık ve aktifti. Abdominal palpasyonda sol kaudal abdomen bölgesinde ağrı alınması dışında belirgin bir bulgu saptanmadı.

Kusmanın kronik seyri nedeniyle ayırıcı tanılar arasında; gastrik çıkış obstrüksiyonu (pilorik stenoz, yabancı cisim), gastrik antrum mukozal hipertrofisi, neoplaziler (örn. alimenter lenfoma, adenokarsinom), inflamatuvar hastalıklar (özofajit, IBD varyantları, Helicobacter spp. gastrit), eroziv/ülseratif hastalıklar, gastrointestinal bozukluklar (üremi, hipoadrenokortisizm, hiperkalsemi, hepatik yetmezlik, diyabetik ketoasidoz, kronik pankreatit), kronik parazitizm, diyet hipersensitivitesi, santral sinir sistemi hastalığı ve idiopatik gastrik hipomotilite gibi diğer nedenler yer aldı (3–7,9,10).

Tam kan sayımında, parametreler referans aralıklarındaydı; nötrofiller $11.89 \times 10^9/L$ (referans $3.2-12.3 \times 10^9/L$) olarak üst sınıra yakındı. Şikâyetin tekrarlayıcı olması nedeniyle abdominal ultrasonografi önceliklendirildi ve mide korpus ile antrumda duvar kalınlığında artış, mukozada belirgin kalınlaşma (yaklaşık 4.9 mm; üst referans sınıra yakın), yer yer hiperekoik çizgilenmeler ve olası ülserasyonla uyumlu mukozal düzensizlikler saptandı (Şekil 1 ve Şekil



Şekil 1. Midenin abdominal ultrasonografisi; segmental mukozal tabakalar belirgindir.



Şekil 2. Abdominal ultrasonografide mide mukozasında ülserasyonla uyumlu olabilecek düzensizlikler ve ≈ 4.9 mm mukozal kalınlık üst sınıra yakın saptandı.

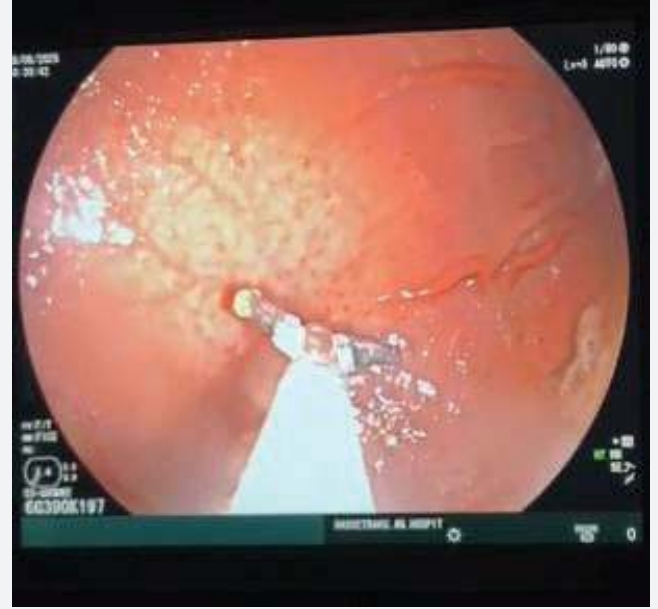Gastrit ön tanısıyla evde uygulanmak üzere ampirik tedavi başlandı: pantoprazol (20 mg; ½ tablet PO, günde 1 kez, beslemeden 30 dakika önce, 7 gün), sukralfat süspansiyonu (1 mL PO, günde 2 kez, aç

karnına, 7 gün), ondansetron (4 mg; 1 tablet PO, günde 2 kez, 7 gün), metoklopramid (10 mg; ¼ tablet PO, günde 2 kez, 7 gün) ve metronidazol (Trichopol 250 mg; ¼ tablet PO, 12 saatte bir, yemeklerden sonra, 7 gün). Kusma sıklığı belirgin şekilde azaldı ancak epizodlar tamamen sonlanmadı; bu nedenle gastroskopi planlandı.

Gastroskopide antrumda çevresi hiperemik, düzensiz sınırlı ülseratif lezyonlar ve yaygın mukozal hiperplazi saptandı, lezyon bölgelerinden çoklu biyopsiler alındı (Şekil 3). Tanısal güvenin biyopsi yeterliliğine güçlü biçimde bağlı olması nedeniyle, patoloji gönderiminde "World Small Animal Veterinary Association (WSAVA) gastrointestinal endoskopik biyopsi kılavuzlarıyla (13) uyumlu şekilde örnek miktar ve kalitesinin (örn. yetersiz/sınırdan/yeterli) raporlanması özellikle talep edildi.

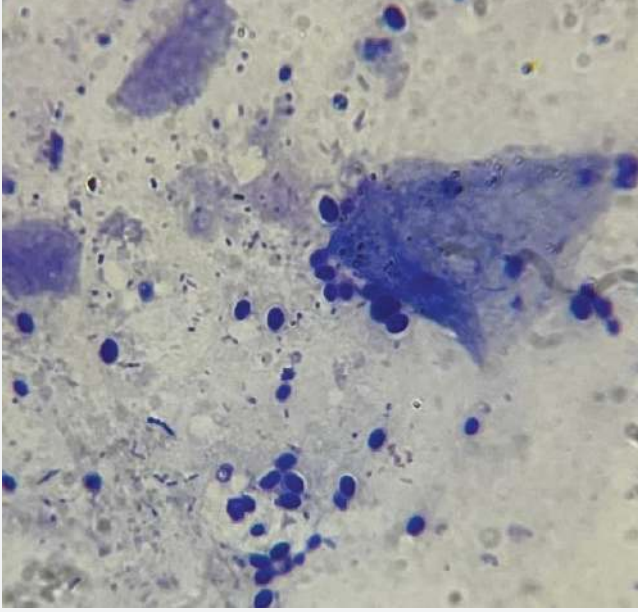
Gastrit ön tanısıyla evde uygulanmak üzere ampirik tedavi başlandı: pantoprazol (20 mg; ½ tablet PO, günde 1 kez, beslemeden 30 dakika önce, 7 gün), sukralfat süspansiyonu (1 mL PO, günde 2 kez, aç karnına, 7 gün), ondansetron (4 mg; 1 tablet PO, günde 2 kez, 7 gün), metoklopramid (10 mg; ¼ tablet PO, günde 2 kez, 7 gün) ve metronidazol (Trichopol 250 mg; ¼ tablet PO, 12 saatte bir, yemeklerden sonra, 7 gün). Kusma sıklığı belirgin şekilde azaldı ancak epizodlar tamamen sonlanmadı; bu nedenle gastroskopi planlandı.

Gastroskopide antrumda çevresi hiperemik, düzensiz sınırlı ülseratif lezyonlar ve yaygın mukozal hiperplazi saptandı, lezyon bölgelerinden çoklu biyopsiler alındı (Şekil 3). Tanısal güvenin biyopsi yeterliliğine güçlü biçimde bağlı olması nedeniyle, patoloji gönderiminde "World Small Animal Veterinary Association (WSAVA) gastrointestinal endoskopik biyopsi kılavuzlarıyla (13) uyumlu şekilde örnek miktar ve kalitesinin (örn. yetersiz/sınırdan/yeterli) raporlanması özellikle talep edildi.

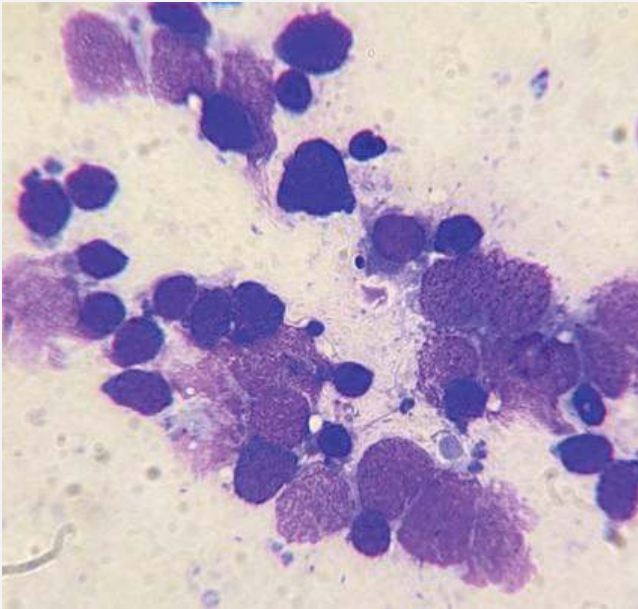


Şekil 3. İnfiltratif–hiperemik gastrik lezyonlardan endoskopik biyopsi örnekleme.

Endoskopik biyopsi materyalinden hazırlanan sitolojide, yoğun lenfositik ve plazmasitik infiltrasyon zemininde, *Candida* spp. ile morfolojik olarak uyumlu bol miktarda oval maya-benzeri fungal eleman ve psödohipler görüldü (Şekil 4 ve Şekil 5). Histopatolojide mide mukozasında ödem ve baskın lenfoplazmasitik inflamatuvar infiltrasyon bildirildi; neoplazi veya belirgin epiteliyal atipi saptanmadı. Özel fungal boyamalar (PAS/GMS) uygulanmadığından doku invazyonu doğrulanamadı; bu nedenle bulgular, primer fungal etken iddiası yerine LPG'ye eşlik eden sekonder fungal aşırı çoğalma/kolonizasyon olarak yorumlandı (1,2).



Şekil 4. Çok sayıda oval maya-benzeri fungal eleman ve psödohif (*Candida spp.* morfolojisi ile uyumlu), Diff-Quik, ×40.



Şekil 5. Lenfositik ve plazmasitik infiltrasyon, Diff-Quik, ×40.

Kesin değerlendirme sonrası tedavi protokolü revize edildi: sukralfat süspansiyonu (Sukrat gel, 5 mL PO, 6 saatte bir), famotidin (Kvamatel 20 mg, ¼ tablet PO, günde 2 kez), sistemik flukonazol (Lunizol-Sanovel 150 mg, yaklaşık ⅓ kapsül PO, günde 1 kez), maropitant (Maropet 16 mg, ⅛ tablet PO, günde 1 kez) ve metoklopramid (Serukal 10 mg, ¼ tablet PO, günde 2 kez, aç karnına).

İnflamatuvar komponenti baskılamak amacıyla tek doz intramüsküler metilprednizolon asetat (Depo-Medrol, 1 mg/kg) uygulandı.

Tedavi başlangıcını izleyen günlerde kusma hızla düzeldi; iştah ve aktivite düzeyi toparlandı. Bir haftalık kontrol sonrasında, ultrasonografide mukozal kalınlaşma ve yüzey düzensizliklerinde belirgin gerileme saptandı. Uzun dönem izlemede kusma nüksü bildirilmedi; ancak kronik gastritte tam iyileşme daha uzun sürebileceğinden, seçilmiş olgularda 4–8 haftalarda endoskopik yeniden değerlendirme uygun görülebilir.

TARTIŞMA

Bu olgu, köpeklerde kronik kusmalarda ampirik tedaviyle yalnızca kısmi yanıt alındığında ve ultrasonografide mukozal hastalık veya olası ülserasyon şüphesi bulunduğunda, tanısız basamaklandırmanın pratik bir örneğini sunmaktadır. Bu bağlamda, etiyojolojiyi netleştirmek ve hedefe yönelik tedaviyi belirlemek için çoklu biyopsilerle endoskopi güçlü biçimde endikedir. WSAVA kılavuzlarında endoskopinin, infiltratif veya eroziv anatomik hastalığın tanımlanmasında özellikle değerli olduğu ve görüntüleme de belirgin infiltratif patoloji düşündürülen olgularda tanı algoritmasında daha erken aşamada değerlendirilmesi gerektiği vurgulanmaktadır (13). Dahiliye ve gastroenteroloji temel kaynakları da, klinik bulguların büyük ölçüde örtüştüğü kronik gastrit/IBD fenotiplerinde bu basamaklı yaklaşımın önemini desteklemektedir (3–7,9,10).

Bu olguda önemli bir yorumlama noktası, LPG ile sitolojide saptanan bol Candida-uyumlu fungal elemanların ilişkisidir. *C. albicans* kommensal bir organizma gibi davranabilir; ancak disbiyozis, değişmiş immün yanıtlar veya mukozal bariyer hasarı koşullarında fırsatçı davranış gösterebilir (1). Köpeklerde invaziv/dissemine kandidiyazis nadir olmakla birlikte ve bu olguda klinik olarak desteklenmemiş olsa da, sitolojideki fungal yük, klinik açıdan anlamlı lokalize mukozal aşırı çoğalma/kolonizasyonu düşündürmüştür (2). PAS/GMS boyaması yapılmadığı için epitel penetrasyonu/invazyon gösterilememiştir;

bu nedenle temkinli bir yorum (sekonder aşırı çoğalma; primer invaziv mikozis değil) uygun görülmüştür (1,2).

Tedavide sistemik azol, antifungal (flukonazol) eklenmesini takiben mukozal koruma/asit baskılama ile birlikte hızlı ve belirgin klinik yanıt alınması, konservatif immünmodülasyonla beraber, hem inflamatuvar gastrit komponentinin hem de eşlik eden fungal aşırı çoğalmanın klinik önemini desteklemektedir. Bununla birlikte, sistemik glukokortikoidler fırsatçı fungal enfeksiyonlara yatkınlığı artırabilir; bu nedenle benzer bağlamlarda steroid düşünülüyorsa dikkatli dozlama, yakın izlem ve gerekli görülen durumlarda antifungal kapsam, temel risk azaltma ilkeleridir (12).



SONUÇ

Sonuç olarak bu olgu, üç pratik mesajı desteklemektedir: (i) LPG, kronik/intermittan kusması olan ve ampirik tedaviye tam yanıt vermeyen köpeklerde öncelikli ayırıcı tanılar arasında yer almalıdır; (ii) ultrasonografi, mukozal paternleri ortaya koyarak endoskopik biyopsiyi uygun zamanda tetikleyen kritik bir tarama aracıdır; (iii) endoskopik biyopsilerden hazırlanan sitoloji, Candida gibi fırsatçı fungal organizmaları saptamada düşük maliyetli ve yüksek verimli bir yardımcı yöntem olup tedavi planlamasını anlamlı biçimde etkileyebilir (3-7,9,10).



Kaynaklar

1. Kumamoto CA, Gresnigt MS, Hube B. The gut, the bad and the harmless: *Candida albicans* as a commensal and opportunistic pathogen in the intestine. *Curr Opin Microbiol.* 2020;56:7–15. doi:10.1016/j.mib.2020.05.006. PMID:32604030; PMCID:PMC7744392.
2. Lorenzetti DM, Freitas JP, Mazaro RD, Beckenkamp MB, Weiblen C, de Azevedo MI, Denardi LB, Santurio JM, Kommers GD, Tonin AA, Figuera RA. Invasive candidiasis in dogs: A case report and review of the literature. *J Mycol Med.* 2024;34(3):101502. doi:10.1016/j.mycmed.2024.101502. PMID:39173425.
3. Hall JA. Diseases of the stomach. In: Ettinger SJ, Feldman EC, eds. *Textbook of Veterinary Internal Medicine.* 5th ed. Vol 2. Philadelphia: WB Saunders; 2000:1162–1163.
4. Willard MD. Disorders of the stomach. In: Nelson RW, Couto CG, eds. *Small Animal Internal Medicine.* 3rd ed. St. Louis: Mosby; 2003:419–420.
5. Guilford WG, Strombeck DR. Chronic gastric diseases. In: Guilford WG, Center SA, Strombeck DR, Williams DA, Meyer DJ, eds. *Strombeck's Small Animal Gastroenterology.* 3rd ed. Philadelphia: WB Saunders; 1996:278–279.
6. Willard MD. Clinical manifestations of gastrointestinal disorders. In: Nelson RW, Couto CG, eds. *Small Animal Internal Medicine.* 3rd ed. St. Louis: Mosby; 2003:337–364.
7. Jergens AE. Inflammatory bowel disease. Current perspectives. *Vet Clin North Am Small Anim Pract.* 1999;29:501–521.
8. Rousseau M. Severe lymphocytic-plasmacytic and atrophic gastritis, as well as predominantly eosinophilic, severe enteritis, in a 19-month-old Labrador retriever. *Can Vet J.* 2005;46(3):264–267. PMID:15884651; PMCID:PMC1082873.
9. MSD Veterinary Manual. Disorders of the stomach and intestines in dogs. (Web resource).
10. Steiner JM, ed. *Small Animal Gastroenterology.* Hannover: Schlütersche; 2008. ISBN:978-3899930276.
11. Çakmak C, Tunç AS. Histopathological grading of idiopathic gastroenteritis diseases in dogs. *Harran Üniversitesi Veteriner Fakültesi Dergisi.* 2025;14(1):18–24. doi:10.31196/huvfd.1588167.
12. Dowling SR, Webb JL, Foster JD, Ginn J, Foy DS, Trepanier LA. Opportunistic fungal infections in dogs treated with ciclosporin and glucocorticoids: eight cases. *J Small Anim Pract.* 2016;57(2):105–109. doi:10.1111/jsap.12367.
13. Washabau RJ, Day MJ, Willard MD, et al. Endoscopic Biopsy and Histopathologic Guidelines for the Evaluation of Gastrointestinal Inflammation in Companion Animals. *J Vet Intern Med.* 2010. doi:10.1111/j.1939-1676.2009.0443.x.



Merih GÜNDOĞDU

DVM, Ph.D. (c)

Hasvet Radyoloji Tanı ve
Eğitim Merkezi (RATEM) İstanbul



FRANSIZ BULLDOG'da ÇOKLU TORASİK KİTLE, PLEVRAL EFÜZYON VE METASTATİK ADENOKARSİNOM OLGUSU

ÖZET

This case report describes a 5-year-old spayed female French Bulldog presented with acute onset dyspnea, lethargy, and anorexia, in which multiple thoracic masses, marked pleural effusion, and widespread metastatic adenocarcinoma were identified using contrast-enhanced computed tomography (CT) and histopathological examination. CT findings revealed large mediastinal and pulmonary masses, pleural effusion-associated passive atelectasis, and multiple pulmonary nodules consistent with metastatic disease. Additional abdominal lesions involving the liver, spleen, and mammary chain supported a systemic neoplastic process. Histopathology confirmed adenocarcinoma; however, the primary tumor origin could not be definitively determined in the absence of immunohistochemical analysis. This case highlights that respiratory distress in brachycephalic breeds should not be attributed solely to upper airway abnormalities and emphasizes the diagnostic value of thoracic CT and image-guided biopsy, even in the presence of extensive pleural effusion.

Olgu Sunumu

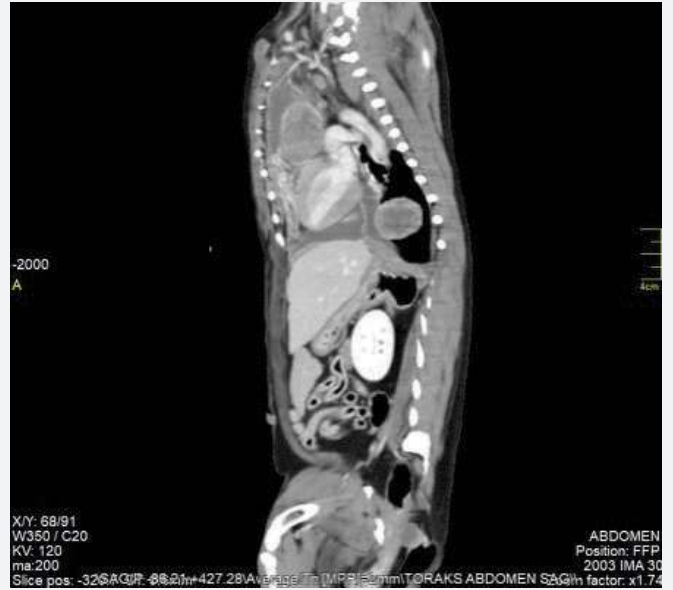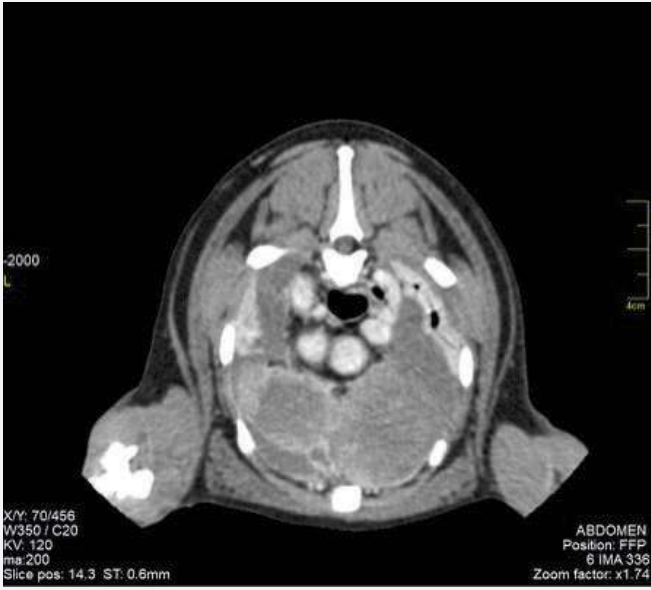Beş yaşında, 12 kg ağırlığında, kısır dişi Fransız Bulldog ırkı köpek; son iki gündür artan dispne, belirgin halsizlik ve iştahsızlık şikâyetleri ile ileri görüntüleme amacıyla Hasvet Ratem İstanbul'a sevk edildi. Hastanın kusma ve ateş öyküsü bulunmamakta olup, özgeçmişinde pyometra nedeniyle ovariohisterektomi operasyonu mevcuttu. Fizik muayenede, özellikle karın bölgesinde meme hattı lateralinde palpasyonla sert kıvamlı bir kitle hissedildi. Hastanın solunum güçlüğü ve genel durum bozukluğu nedeniyle ileri görüntüleme yöntemlerine başvuruldu.

Görüntüleme Bulguları

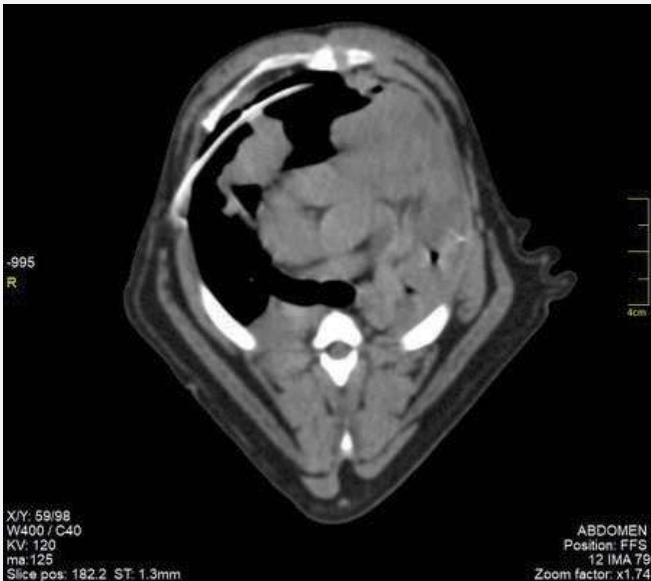
Hastaya kontrastlı bilgisayarlı tomografi ile tüm vücut taraması gerçekleştirildi. Toraks BT incelemesinde her iki hemitoraksta belirgin miktarda pleval efüzyon saptandı [1,2]. Sağ akciğer kranial lob medial bölümünde yaklaşık 55×51 mm, sol akciğer kranial lobda 38×34 mm boyutlarında, retrosternal alanı dolduran geniş kitle lezyonları izlendi. Ayrıca sol akciğer kaudal lob medialinde, özefagus ve desendan aort komşuluğunda yaklaşık 42×36 mm ölçülerinde ek bir kitle tespit edildi. Bu lezyonlara eşlik eden mediastinal ve preskapular lenf nodlarında belirgin büyümeler gözlemlendi. Akciğer kaudal loblarında çapları 10 mm'ye ulaşan çok sayıda nodüler dansite mevcut olup, bu bulgular metastaz ile uyumlu olarak değerlendirildi [4,5]. Yaygın pleval efüzyona bağlı olarak akciğerlerin kranial ve ventral bölümlerinde pasif atelektazi alanları izlendi. Kalp boyutları fizyolojik sınırlar içerisindeydi ve perikardiyal efüzyon saptanmadı.



Kontrastlı abdomen BT incelemesinde karaciğer boyutlarının hafif artmış olduğu, sağ loblarda 11–15 mm çaplarında kontrast tutan hipodens kitle lezyonları bulunduğu görüldü. Sol lobda benzer özellikte 3–4 mm çaplı milimetrik lezyonlar mevcuttu. Dalak boyutları artmış olup parankimde multipl nodüler kontrast tutulumları izlendi. Torasik bulgular ve lenf nodu tutulumları göz önüne alındığında, bu abdominal lezyonların metastatik süreçle ilişkili olma olasılığı öncelikli olarak değerlendirildi. Ayrıca sağ meme zincirinin orta abdominal bölümünde, cilt altı dokuda 19×7 mm boyutlarında heterojen kontrast tutan ovoid bir kitle lezyon saptandı. Diğer abdominal organlarda belirgin bir patolojiye rastlanmadı.



Görsel 1-2 : Sol akciğer kaudal lob medialinde özefagus ve desendan aort komşuluğunda yaklaşık 42x36 mm ölçülerinde bir kitle



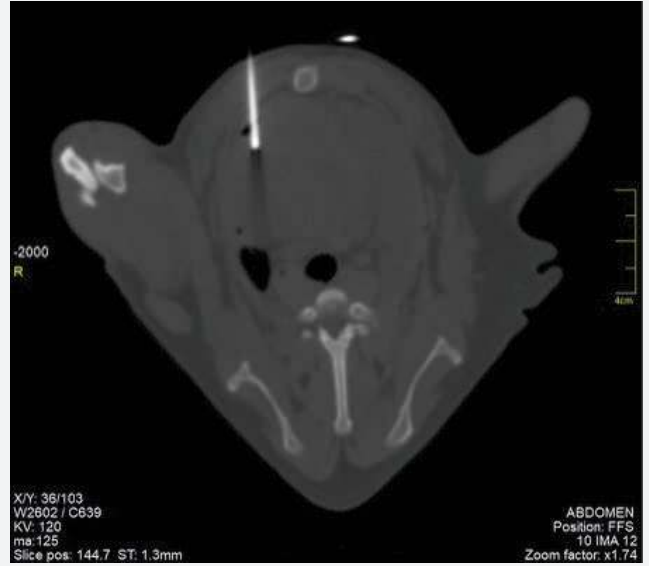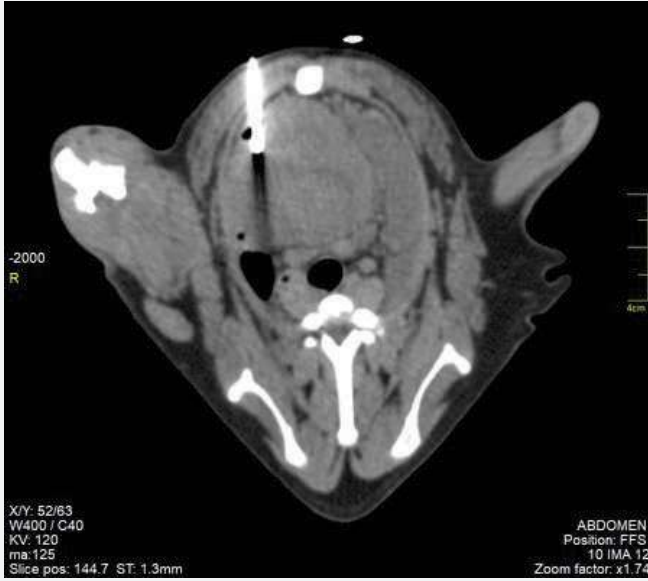Görsel 3: Yerleştirilen Toraks Tüpü Transversal Görüntüde

Klinik Seyir ve Girişimsel İşlemler

Toraks BT incelemesi sırasında hastada pnömotoraks geliştiği gözlemlendi [1,2]. Bunun üzerine sağ hemitoraksa steril koşullarda toraks tüpü yerleştirilerek kontrollü hava drenajı sağlandı ve hasta klinik olarak stabilize edildi. Pnömotoraksın, ileri torasik patoloji ve görüntüleme sırasında oluşan pozisyonel veya iatrojenik faktörlerle ilişkili olabileceği değerlendirildi.



Mediastinal bölgedeki kitlenin karakterizasyonu ve kesin tanı amacıyla BT eşliğinde girişimsel biyopsi planlandı. Genel anestezi altında, kranial mediastende aort komşuluğunda yer alan kitleden koaksiyal sistem kullanılarak 16 G tru-cut biyopsi iğnesi ile yedi adet doku örneği alındı. İşlem sırasında kanama veya başka bir komplikasyon gelişmedi. Alınan örnekler histopatolojik inceleme için patoloji laboratuvarına gönderildi.



Görsel 4 : Chiba iğnesi kullanılarak koaksiyal yöntemle akses sağlanması

Histopatolojik Bulgular

Histopatolojik inceleme sonucunda biyopsi materyallerinin adenokarsinom ile uyumlu olduğu raporlandı [4–6]. Ancak mevcut histopatolojik bulgulara ek olarak immünohistokimyasal inceleme yapılmadığından, primer tümör odağı kesin olarak belirlenemedi.

TARTIŞMA

Toraksik ve abdominal BT bulguları ile histopatolojik tanı birlikte değerlendirildiğinde, olgunun çok odaklı metastatik yayılım gösteren sistemik bir adenokarsinom süreci olduğu sonucuna varıldı. Kitlelerin toraks ve meme zinciri boyunca dağılımı göz önüne alındığında, primer odağın akciğer veya meme dokusu olabileceği düşünülmekle birlikte, bu durum immünohistokimyasal analizler olmaksızın kesinleştirilememektedir.

SONUÇ

Bu olgu, özellikle brakiosefalik ırklarda görülen solunum güçlüğü'nün yalnızca anatomik üst hava yolu darlıkları ile sınırlı olmadığını; torasik ve sistemik neoplastik hastalıkların da benzer klinik semptomlara yol açabileceğini ortaya koymaktadır [3-5]. Ayrıca yaygın plevral efüzyon varlığında dahi toraks BT'nin parankimal lezyonların değerlendirilmesinde yüksek tanısal değer sunduğu ve görüntüleme eşliğinde yapılan biyopsi uygulamalarının kesin tanıya ulaşmada vazgeçilmez olduğu bir kez daha vurgulanmaktadır.



Kaynaklar

1. Mai W, Caceres AV. Veterinary Computed Tomography. 2nd ed. Wiley-Blackwell; 2020.
2. Thrall DE. Textbook of Veterinary Diagnostic Radiology. 7th ed. Elsevier; 2018.
3. Johnson LR. Brachycephalic airway disease and differential diagnoses of dyspnea in dogs. Vet Clin North Am Small Anim Pract. 2020;50(2):333-346.
4. Withrow SJ, Vail DM, Page RL. Withrow & MacEwen's Small Animal Clinical Oncology. 6th ed. Elsevier; 2020.
5. Sabattini S, Scarpa F, Berlato D, Bettini G. Prognostic significance of histological subtype and grade in canine pulmonary carcinoma. Vet Comp Oncol. 2021;19(2):203-212.
6. Rasotto R, Zappulli V. Tumors of the mammary gland. In: Meuten DJ, ed. Tumors in Domestic Animals. 6th ed. Wiley-Blackwell; 2020:723-765.
7. Liptak JM, Forrest LJ. Interventional radiology and image-guided biopsy in small animal oncology. Vet Clin North Am Small Anim Pract. 2019;49(5):1009-1028.



Dr. Halil MAHZUNLAR
DVM, Ph.D.

Hasvet Radyoloji Tanı ve
Eğitim Merkezi (RATEM) İstanbul
Hazar Üniversitesi Hasvet Veteriner Fakültesi



Tarık Asım ÖZDAL
DVM

Hasvet Radyoloji Tanı ve
Eğitim Merkezi (RATEM) İstanbul



HİPOFİZE BAĞLI HİPERADRENOKORTİZİMLİ BİR KÖPEKTE BİLATERAL ADRENAL GLAND HİPERPLAZİSİ, BENEKLİ DALAK VE SPLENİK VEN TROMBOZUNUN ULTRASONOGRAFİK TANISI

ÖZET

P Pituitary-dependent hyperadrenocorticism (PDH) is commonly associated with bilateral adrenal gland hyperplasia and may lead to clinically important secondary complications. Chronic hypercortisolism promotes hypercoagulability through endothelial dysfunction, altered coagulation-fibrinolysis balance and suppression of physiologic anticoagulant pathways, increasing the risk of abdominal vascular thrombosis. This case report describes a 10-year-old spayed female King Charles Spaniel presented for polyuria/polydipsia, abdominal distension, exercise intolerance and intermittent lethargy, with a history of chronic dermatologic problems and muscle wasting. Serum cortisol concentration was markedly increased (30 microg/dL; reference 2-6 microg/dL). Abdominal ultrasonography revealed bilaterally enlarged adrenal glands with homogeneous hypoechoic parenchyma (right: length 29.2 mm, caudal pole thickness 12.1 mm; left: length 32.6 mm, caudal pole thickness 11.2 mm). The spleen was normal in position and size but contained multifocal, diffuse, non-shadowing hyperechoic miliary foci consistent with punctate foci of mineralization (spotted spleen appearance). Within the splenic vein, an intraluminal hyperechoic structure was visualized, and color and spectral Doppler confirmed loss of venous flow in the affected segment, supporting a diagnosis of splenic vein thrombosis. The coexistence of adrenal hyperplasia and venous thrombosis emphasizes the need to actively screen for thromboembolic complications in dogs with suspected hyperadrenocorticism. Doppler ultrasonography is a rapid, accessible and high-value tool for early detection of vascular thrombosis in this context

Olgu sunumu

Hasta bilgileri:

İrk: King Charles Spaniel

Yaş: 10

Cinsiyet: Dişi (kısırlaştırılmış)

Anamnez: Hasta; poliüri, polidipsi, abdominal distansiyon, egzersiz intoleransı ve dönemsel letarji şikayetleri ile ileri görüntüleme amacıyla sevk edilmiştir. Klinik öyküde tekrarlayan dermatolojik problemler ve kas kütlelerinde azalma dikkat çekmiştir.

Klinik muayene: Hasta bilinçli ve çevreye duyarlıydı. Mukoz membranlar pembe, kapiller dolum süresi normal sınırlardaydı. Abdominal palpasyonda hafif distansiyon mevcuttu. Kalp ve akciğer oskültasyonunda belirgin patolojik üfürüm saptanmadı. Vücut kondüsyon skoru artmış olarak değerlendirildi. Laboratuvar Bulguları: Yapılan kan tahlil sonuçlarına göre:

Hemogram - Formül Lökosit değerleri normal sınırlar içinde görülmüştür. Yapılan Biyokimya ve Hormon tahlillerinde ise

Kortizol seviyesi : 30 ug/dl (Ref: 2-6 ug/dl)olarak görülmüştür.

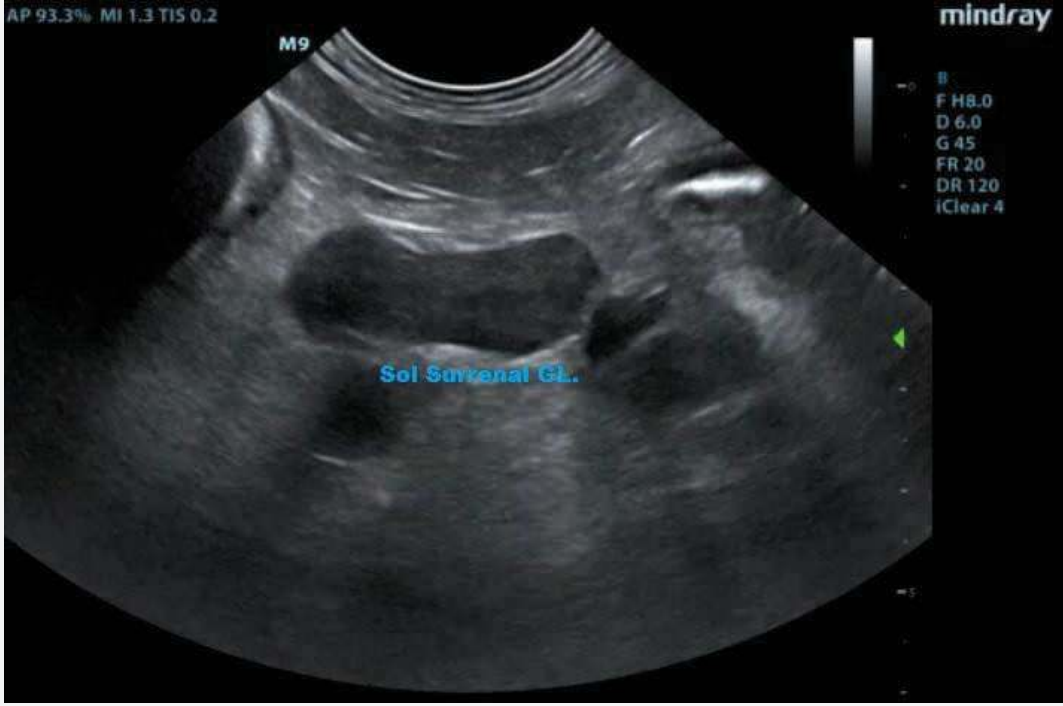Ultrasonografik ve Doppler Bulgular:

Adrenal Glandlar Abdominal ultrasonografide her iki adrenal gland hiperplazikti. Parankim homojen hipoeoik görünümdeydi. (Şekil 1a, 1b)

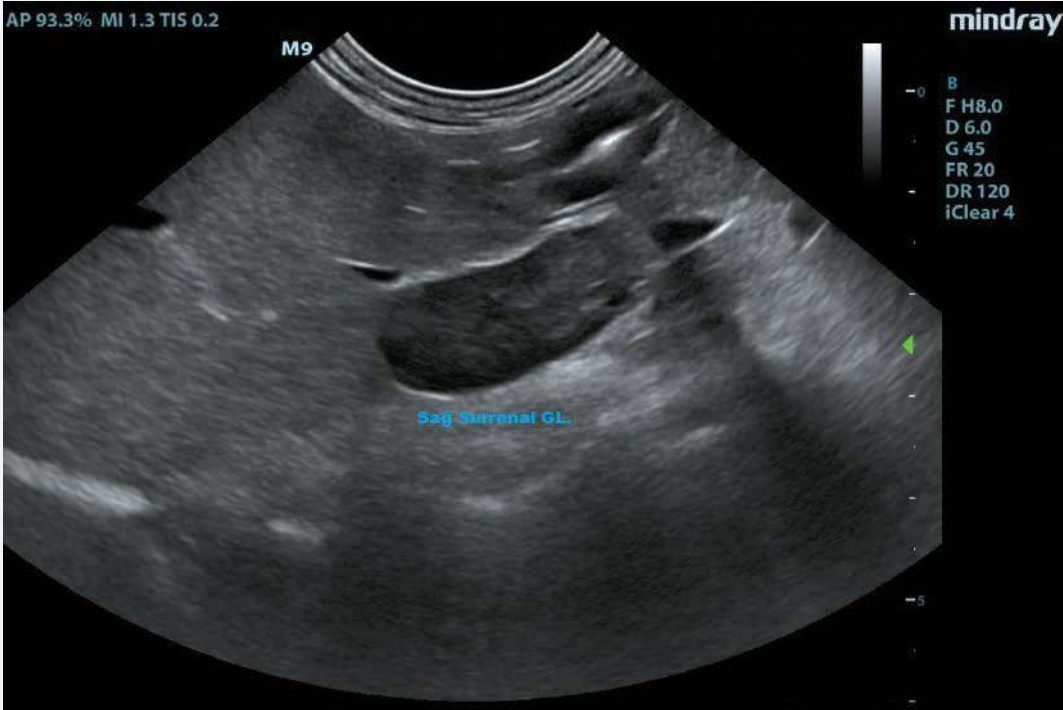
- Sağ adrenal gland uzunluğu: 29.2 mm, posterior pol kalınlığı: 12.1 mm
- Sol adrenal gland uzunluğu: 32.6 mm, posterior pol kalınlığı: 11.2 mm

(Referans: < 7 mm)

Bu bulgular bilateral adrenal gland hiperplazisi ile uyumlu olarak değerlendirildi



Şekil 1a. Sol Adrenal Gland

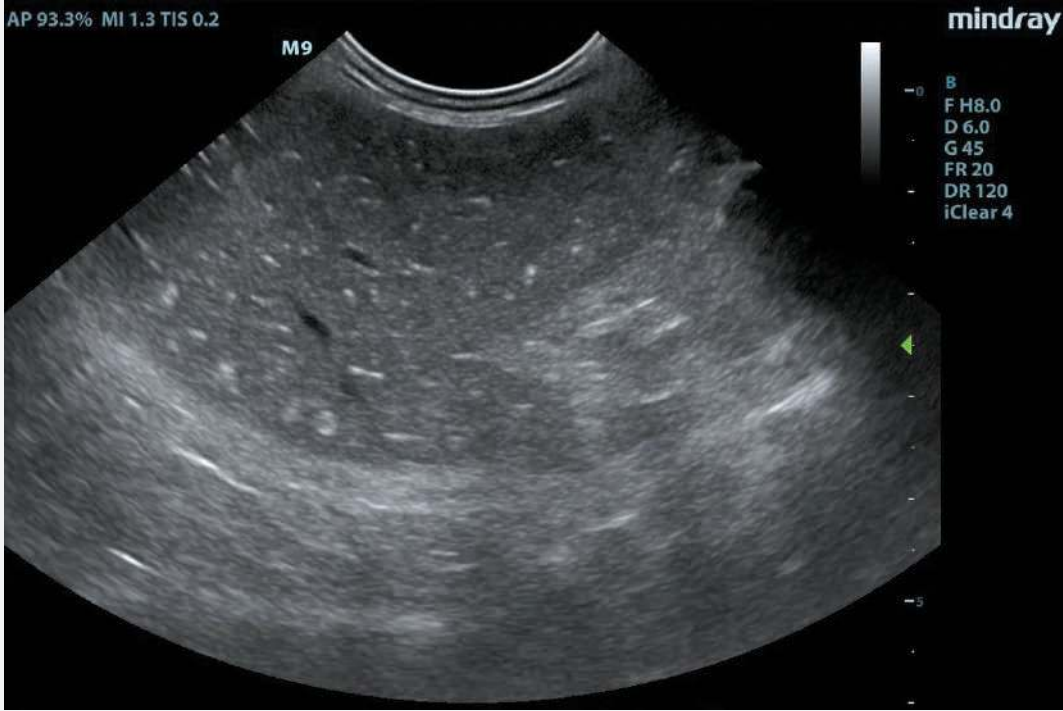

Şekil 1b. Sağ Adrenal Gland



Dalak

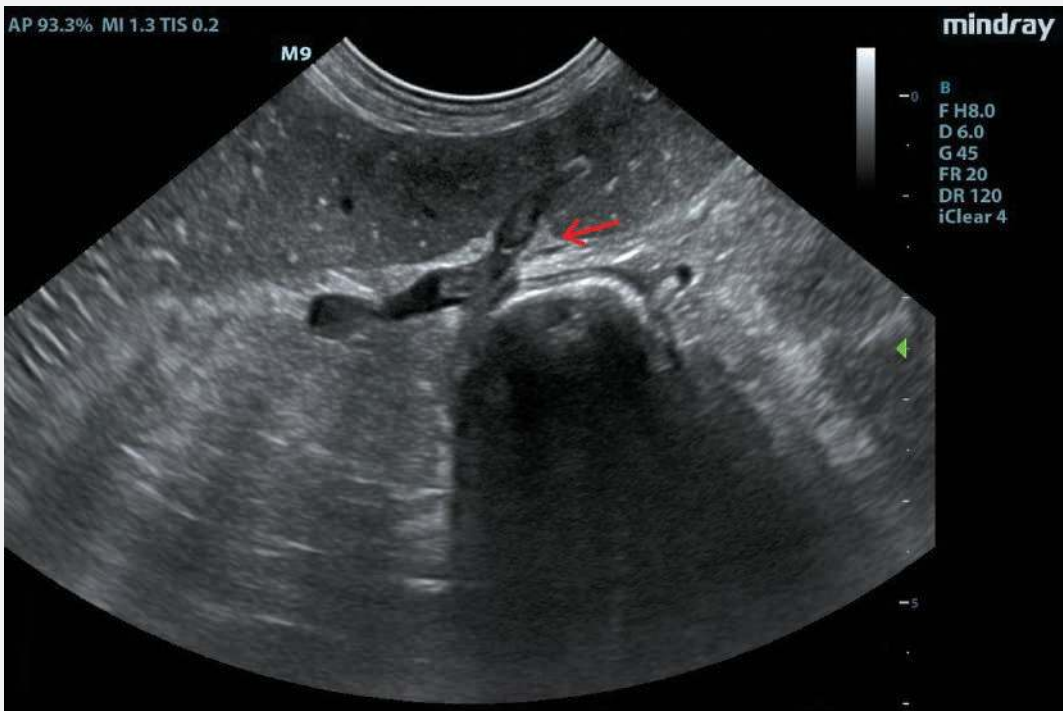
Dalağın lokalizasyonu normal olup, parankim içinde multifokal hiperekoik milier odaklar (benekli dalak) görülmektedir. Dalağın longitudinal aksı 82.3 mm.dir, kortikal kalınlık 14.4 mm.dir. (Şekil 2)



Şekil 2. Multifokal hiperekoik milier odaklar (benekli dalak)

Splenik Ven

Renkli Doppler incelemede splenik ven lümeninde, obstrüksiyon oluşturmayan, trombus mevcuttu. Bu bulgular splenik ven trombozu ile uyumlu olarak değerlendirildi. (Şekil 3)



Şekil 3. Multifokal hiperekoik milier odaklar (benekli dalak)



Değerlendirme

Bu olguda saptanan:

Bilateral adrenal gland hiperplazisi

- Benekli dalak paterni
- Splenik ven trombozu

bulgularının, kronik hiperkortizolizme bağlı gelişen hiperkoagülabilité sonucu ortaya çıktığı düşünülmüştür.

Kortizol fazlalığına bağlı olarak:

- Antitrombin III düzeylerinde azalma
- Fibrinojen artışı
- Endotel disfonksiyonu

gelişerek tromboz oluşumuna zemin hazırlamaktadır.

Splenik ven trombozu sonucunda venöz drenajın bozulması dalakta konjesyon ve benekli görünüm ile sonuçlanmıştır.

Patofizyoloji

ACTH-bağımlı hiperadrenokortisizmde kronik kortizol fazlalığı; vasküler endotel hasarı, koagülasyon kaskadında dengesizlik ve fibrinolitik aktivitenin baskılanması ile sonuçlanır.

Bu durum, abdominal vasküler sistem başta olmak üzere tromboembolik komplikasyon riskini belirgin şekilde artırır.

Splenik ven, portal sistemin düşük basınçlı ancak tromboza duyarlı segmentlerinden biri olup, sistemik hiperkoagülabilité durumlarında sıklıkla etkilenebilir.

Tanı

- Abdominal ultrasonografi
- Renkli ve spektral Doppler inceleme
- Klinik bulgular ve endokrinopatinin birlikte değerlendirilmesi tanı için yeterli bulunmuştur.



SONUÇ

Bilateral adrenal gland hiperplazisi saptanan köpeklerde, özellikle hiperadrenokortisizm şüphesi varlığında tromboembolik komplikasyonlar mutlaka akılda tutulmalıdır. Benekli dalak görünümü ve splenik ven trombozu, sistemik hiperkoagülabilitenin önemli göstergeleri olup erken tanı ve uygun yönetim prognoz açısından kritik öneme sahiptir.



Kaynaklar

1. Feldman EC, Nelson RW. Canine and Feline Endocrinology. Saunders.
2. Rijnberk A, Kooistra HS. Hyperadrenocorticism in dogs. JVIM.
3. Johnson LR et al. Thromboembolic disease in dogs with Cushing's syndrome. JVIM.
4. Cook AK et al. Abdominal vascular thrombosis in dogs. Vet Radiol Ultrasound.
5. Jacoby RC et al. Hypercoagulability in canine hyperadrenocorticism. JVIM.



Alper Nişancı

DVM, MSc

Hasvet Radyoloji Tanı ve
Eğitim Merkezi (RATEM) Ankara

“

KEDİLERDE ATRIYAL RUPTUR

ÖZET

Atrial rupture in cats is a rare but catastrophic cardiac emergency, most often associated with severe left atrial enlargement resulting from hypertrophic cardiomyopathy (HCM). Clinical presentation typically includes acute respiratory distress, cardiovascular collapse, and hemopericardium leading to cardiac tamponade. This comprehensive report summarizes diagnostic methods, pathophysiology, risk factors, and outcomes based on current veterinary cardiology literature.

Olgu sunumu

Hasta bilgileri

Irak: British shorthair

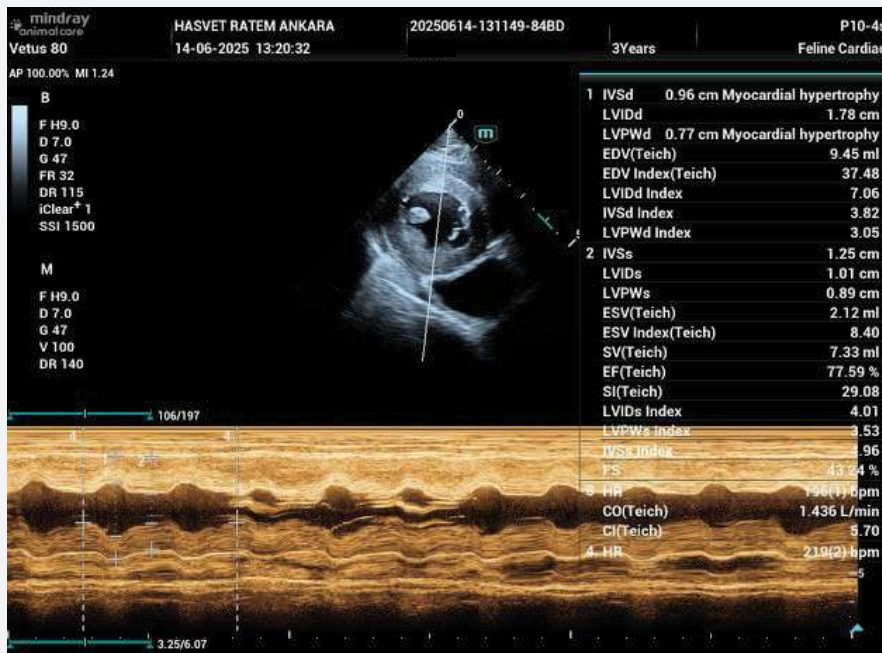
Yaş: 3

Cinsiyet: Dişi (kısırlaştırılmış)

Anamnez: Hasta egzersiz sonrası solunum stresi, taşipne, letarji ve iştahsızlık şikayetleri ile Hasvet Ratem Ankara görüntüleme merkezine ekokardiyografik inceleme için sevk edilmiştir.

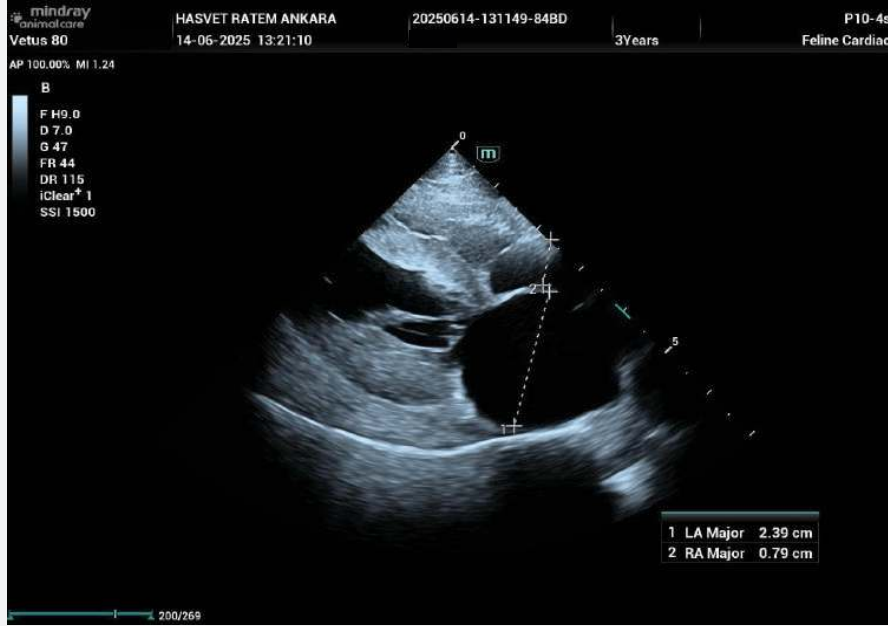Klinik muayene: Kedi durgun olup ancak uyarılara karşı tepki veriyordu. Mukoz membranları pembe ve nemliydi. Kapıllar dolun süresi >2 sn üzerinde izlendi. Solunum sayısı 56/dk olup hızlı ve yüzeysel bir solunum paterni vardı. Kalp atım hızı 219/dk olup oskultasyonda gallop ritim izlendi. Hasta 5 kg ağırlığında ve vücut kondüsyon skoru 5/9 olarak değerlendirildi. Femoral nabızlar her iki tarafta normaldi. Hasta kütörde bir süre oksijen tedavisi aldıktan sonra 0,2 mg/kg butorfanol intramüsküler sedasyonu ile ekokardiyografik değerlendirmeye geçildi.

Ekokardiyografik muayene: Kedinin asimetrik diyastolik sol ventrikül hipertrofisi mevcuttu. Serbest duvar kalınlığı 9,6 mm olarak ölçüldü ve interventriküler septum 7,7 mm idi (referans <5,5 mm) (şekil 1).

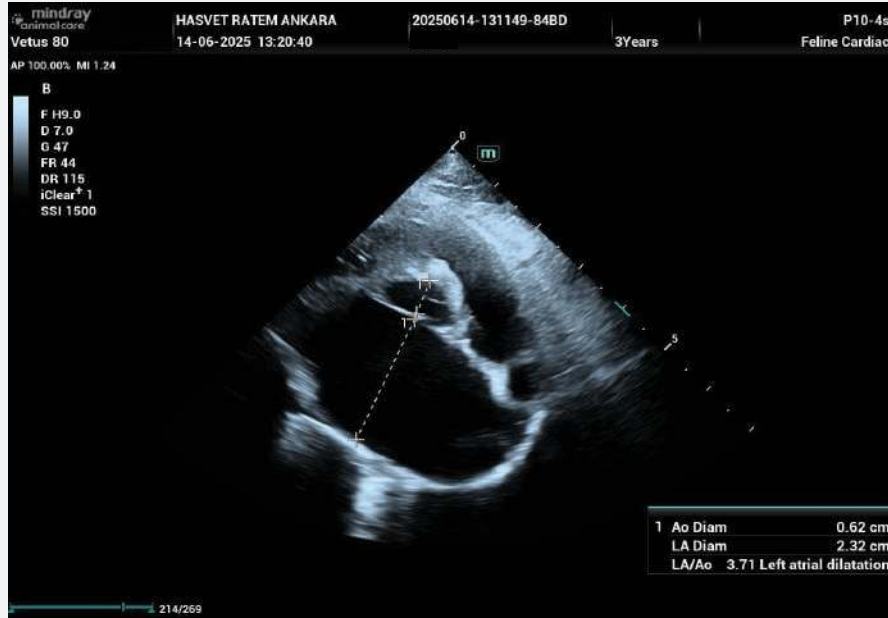

Şekil 1. Sol ventrikülde asimetrik hipertrofiyi gösteren m-mode ekokardiyografik görüntüler. Interventriküler septum serbest duvara göre daha kalındır.

Sol atriyum (LA) ciddi derecede dilateydi (maksimum LA çapı:23,9 mm, Referans<16 mm)(şekil 2). sol atriyum/aort kökü oranı 3,7 bulundu. (referans <1,5) (Şekil 3)

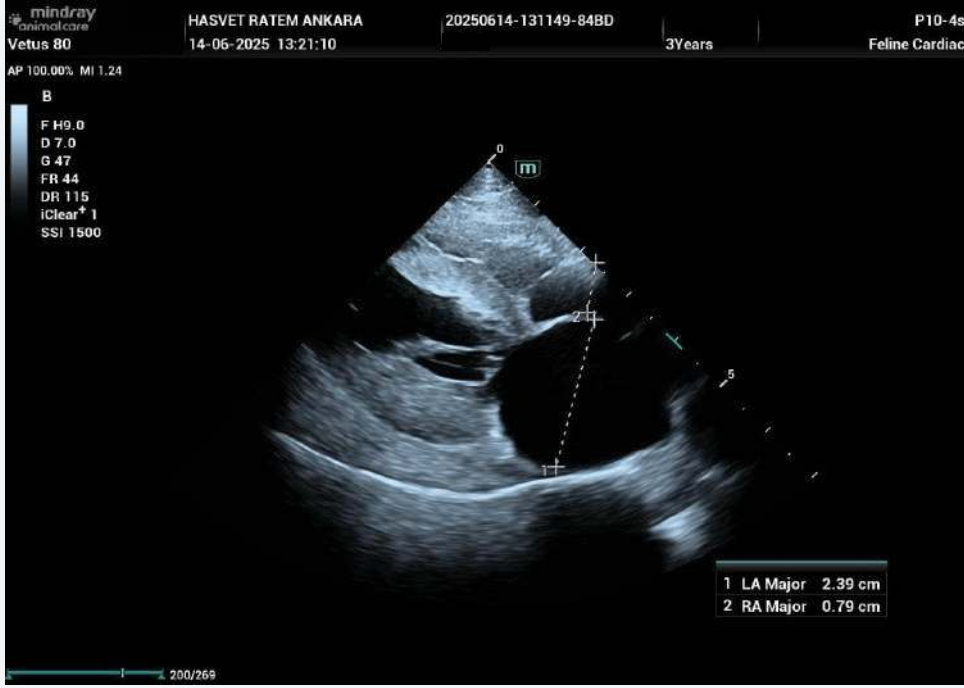

Şekil 2. Sağ parasternal uzun ekseninde sol atriyum ölçümü ciddi sol atriyal dilatasyonu göstermektedir.



Şekil 3. Sağ parasternal kısa ekseninde sol atriyum -aort oranı ölçümü. Kısa eksen görüntüde genişlemiş sol atriyal aurikuler appendix (LAA) net bir şekilde izlenmektedir.

Kedide sol ventrikül asimetrik kalınlaşması ve şiddetli sol atriyal dilatasyona eşlik eden perikardiyal efüzyon mevcuttur. Perikardiyal efüzyon trombus ile uyumlu ekojen bir yapı göstermektedir (şekil 4). Bu ekokardiyografik bulgular atriyal ruptür ile uyumlu bulunmuştur.



Şekil 4. Sağ parasternal uzun eksen de ekojenik perikardiyal efüzyonun ekokardiyografik görüntüsü

Kedilerde atriyal ruptur çoğunlukla sol atriyumu etkiler ve sol atriyal basıncın kronik olarak artmasına neden olan patolojilerle güçlü şekilde ilişkilidir. Ruptur genellikle sol atriyal appendiks bölgesinde, duvarın doğal olarak daha ince olduğu noktada görülür.

Kedilerde Atriyal Ruptur – Temel Veriler

- Görülme sıklığı: Nadir, ancak bildirilen vakaların çoğu ileri HCM'li kedilerdedir.
- Mortalite oranı: %90–100 (kedilerin çoğu başvuru öncesi veya kısa süre sonra kaybedilir).
- En yaygın altta yatan hastalık: Belirgin sol atriyal genişleme ile seyreden HCM.
- Literatürde kaydedilen LA:Ao oranı: Genellikle > 2.0, birçok vaka > 2.5.
- Hemoperikardiyum varlığı: Bildirilen vakaların ~%70–90'ında.
- Tipik ruptur bölgesi: Sol atriyumun dorsolateral duvarı veya atriyal appendiks.
- Ekokardiyografik zorluk: Ruptur hattı vakaların <%10'unda görüntülenebilir.

Patofizyoloji

Atriyal ruptur; kronik basınç yüklenmesi, duvar incelmeye, miyokardiyal fibrozis ve atriyal duvar stresinin artmasıyla gelişir. Atriyal trombusun duvarda yarattığı erozyon da ruptura yatkınlığı artırabilir.

Tanı

- Altın standart ekokardiyografidir.
- Hemoperikardiyum + ileri sol atriyal genişleme = yüksek şüphedeğeridir.
- BT/MR nadiren gereklidir ancak perikardiyal kanamayı doğrulayabilir.
- POCUS, tamponadın hızlı tanınmasında hayat kurtarıcıdır.



SONUÇ

Akut kollaps, perikardiyal efüzyon ve belirgin sol atriyal genişleme ile başvuran tüm kedilerde atriyal ruptur olasılığı akılda tutulmalıdır. Ekokardiyografik hızlı tanı kritik öneme sahiptir



Kaynaklar

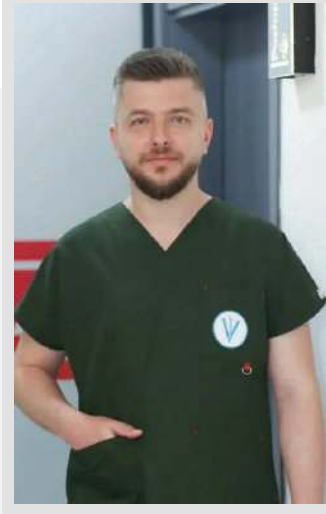1. Fox PR et al. Hypertrophic cardiomyopathy in cats. Am J Vet Res, 1986.
2. Harvey AM et al. Pericardial effusion in 146 cats. JVIM, 2013.
3. Kanno N et al. Left atrial rupture in cats with HCM. J Vet Med Sci, 2012.
4. Martin MWS et al. Feline cardiac tamponade. JSAP, 2002.
5. Hsu A, Kittleson MD. Sudden death in cats with cardiomyopathy. J Vet Cardiol, 2010.
6. Schober KE. Left atrial function in feline HCM. JVIM, 2006.
7. Payne JR et al. Cardiac disease prevalence in 780 healthy cats. J Vet Cardiol, 2015.



Dr. Sencer UYGUR
DVM, Ph.D.

Exvet Ortopedi

Hazar Üniversitesi
Hasvet Veteriner Fakültesi



Dr. Atilla DOĞAN
DVM, Ph.D.

Exvet Ortopedi

Hazar Üniversitesi
Hasvet Veteriner Fakültesi



Dr. Sinan ULUSAN
DVM, Ph.D.

Travmavet & VIMICS

Hazar Üniversitesi
Hasvet Veteriner Fakültesi



Prof. Dr. Barış KÜRÜM
DVM, Ph.D.

Hasvet Akademi &
Pazarlama Departmanı

Hazar Üniversitesi
Hasvet Veteriner Fakültesi



KEDİLERDE YENİ BİR ANKOR TEKNİĞİ İLE DİGİTAL FLEKSÖR TENDON KONTRAKTÜRÜNÜN SAĞALTIMI

ÖZET

Digital tendon and joint pathologies are quite common in dogs and cats. However, contracture of the digital flexor tendons or forelimb tendons is a rare condition in cats (1, 3). Complications following digital tendon surgery or onychectomy are relatively common. Onychectomy is a frequently performed procedure in cats in some regions, and flexor tendon contracture may develop as a chronic complication of this procedure (1, 2). Recent studies have reported the outcomes of tenotomy and tenectomy of the superficial digital flexor tendon or deep digital flexor tendon for the treatment of digital flexor tendon contracture (1-5). In some of these studies, recurrence of digital flexor tendon contracture after tenotomy/tenectomy procedures was reported, and extension of the tenectomy line was required in revision surgeries (4). In the present study, three cases diagnosed with digital flexor tendon contracture are presented. In all cases, a novel anchor technique was applied in addition to tenectomy, and the outcomes are reported.

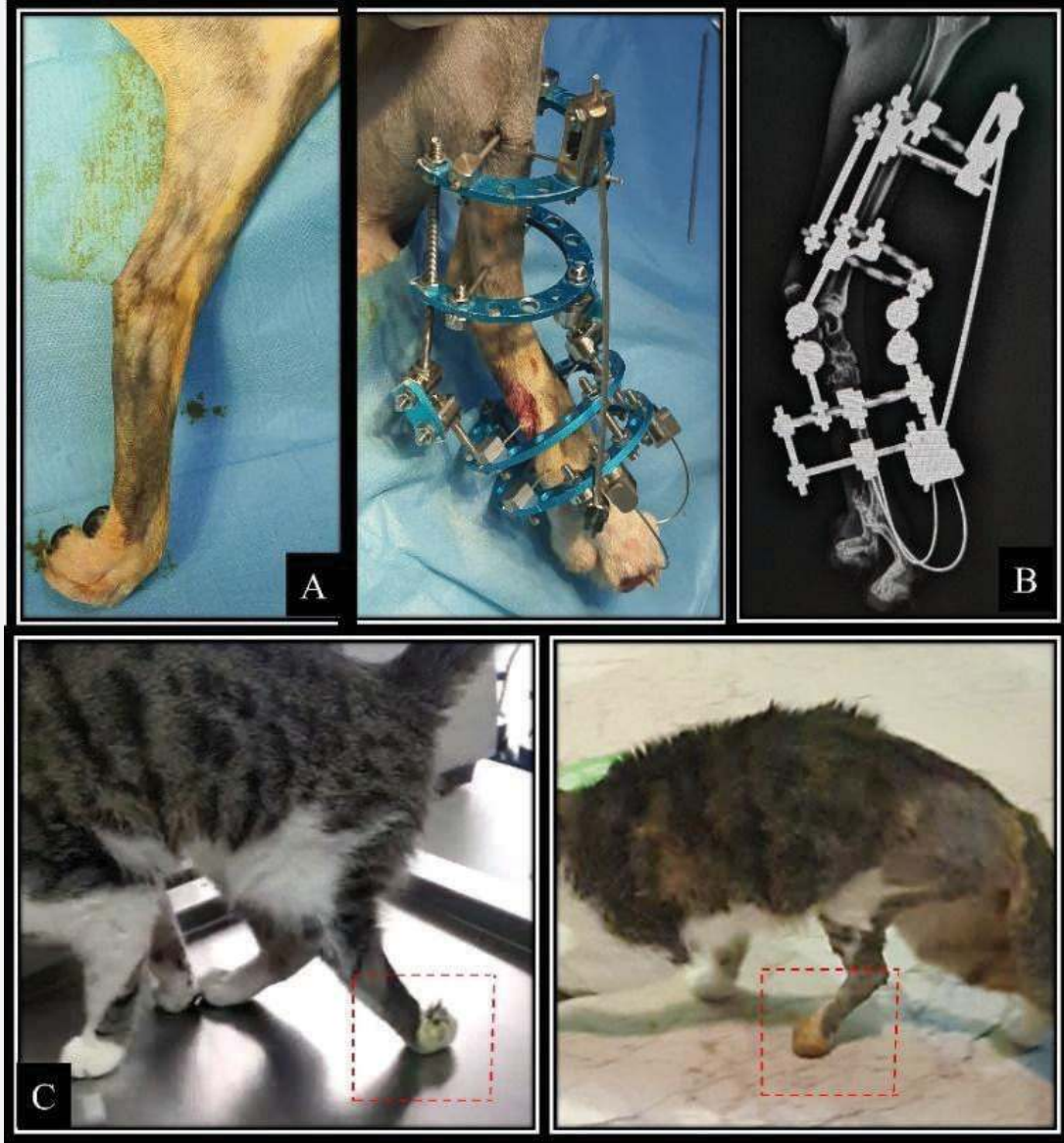Olgu Sunumu

Yapılan klinik ve radyografik değerlendirmeler sonucunda, çalışmaya dahil edilen üç kedide, daha önce uygulanmış cerrahilere ve travmalara bağlı olarak gelişen digital fleksör tendon kontraktürü tespit edildi. Olgular sırasıyla; 3 yaşında kısır erkek Domestic Shorthair (4,2 kg), 6 yaşında kısır dişi British Shorthair (4,8 kg) ve 2 yaşında erkek Domestic Shorthair (3,1 kg) idi. Anamneze göre, digital fleksör tendon kontraktürü olgu 1’de cerrahiden 4 ay sonra, olgu 2’de cerrahiden 1 yıl sonra ve olgu 3’te 5 ay sonra ortaya çıkmıştı.

Cerrahi Girişim

Olgu 1 ve 2’de, fleksör tendon kontraktürüne ek olarak tarsokrural eklem instabilitesi tespit edildi. Her iki olguda da tarsokrural instabiliteyi önlemek amacıyla klasik dairesel ve yarım dairesel halkalar kullanılarak transartiküler eksternal fiksasyon (TESF) uygulandı.

Kontraktürün giderilmesi için her iki olguda da yüzeysel ve derin digital fleksör tendonlara tenotomi ile birlikte yeni bir ankor tekniği uygulandı. Yeni ankor tekniğinin uygulanabilmesi amacıyla, iki adet Kirschner teli falankslardan metatarsal kemiklere normograd yönde yerleştirildi ve eksternal fiksatör sistemine bağlandı. Yeni ankor tekniği ile falanks eklemlerinde ankilozis oluşturulması amaçlandı (Görsel 1).



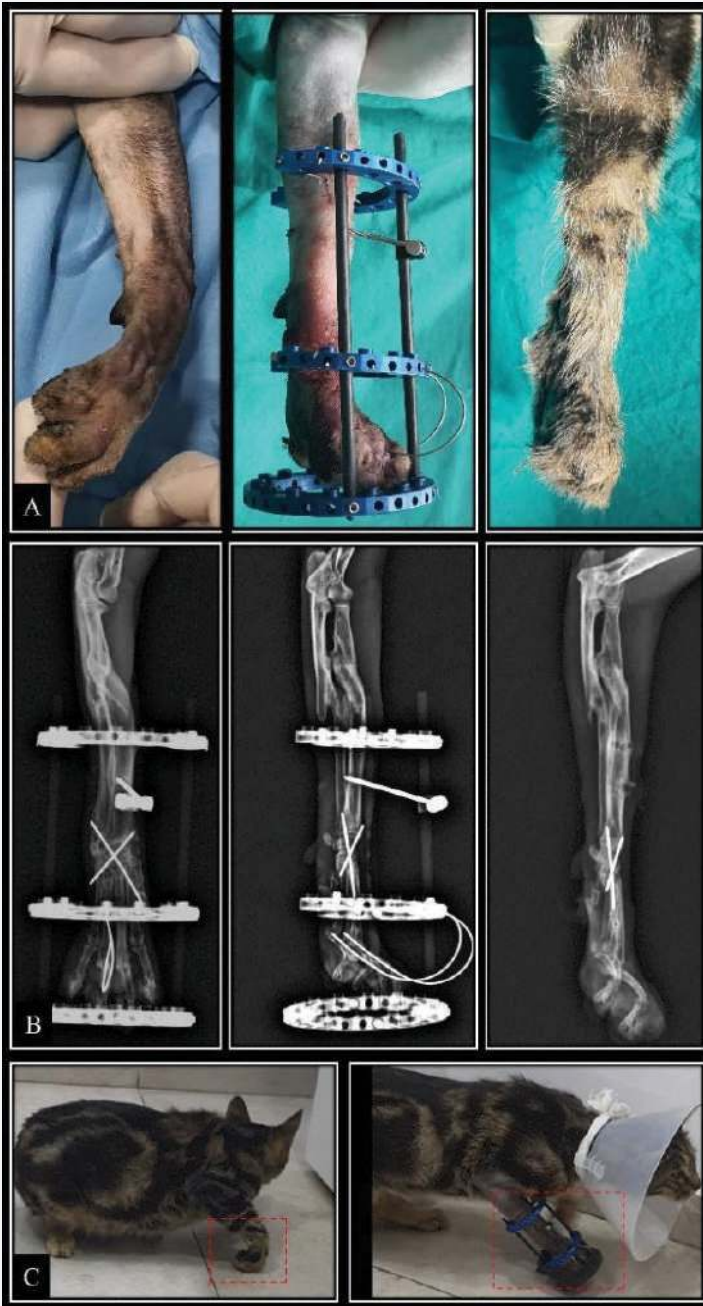Görsel 1A: Olgu 1'in preoperatif ve intraoperatif görüntüleri.

Görsel 1B: Cerrahi sonrası hemen çekilen M/L (mediolateral) radyografi.

Görsel 1C: Hastanın preoperatif ve postoperatif 2. aydaki basış pozisyonu.

Daha önce başka bir merkezde radius-ulna kırığının cerrahi tedavisi uygulanan 3 numaralı olguda, yapılan klinik ve radyografik değerlendirmeler sonucunda karpal ve digital kontraktür tanısı konuldu. Tenotomi ve yeni ankor tekniğine ek olarak pancarpal artrodez operasyonu gerçekleştirildi. Pancarpal artrodez için yeni nesil bir eksternal fiksasyon sistemi (Exvet®, Exvet Medikal, Ankara, Türkiye) kullanıldı. Exvet eksternal fiksasyon sistemi; 40 mm çapında tam ve $\frac{3}{4}$ modifiye halkalar, 4 mm çapında karbon fiber bağlantı çubukları, 3 mm çapında setskurlar, Kirschner teli sabitleme civataları, 2 mm çapında negatif profilli uçtan yivli half-pinler ve 0,8 mm çapında Kirschner tellerinden oluşturuldu. 40 mm çapındaki Exvet halkası, hastanın yerle temasını önlemek amacıyla metakarpal yastığın distaline yerleştirildi. Böylece ankiloz sürecinin hızlandırılması ve konfigürasyonun stabilitesinin artırılması amaçlandı (Görsel 2).

TARTIŞMA



Görsel 2A: Olgu 3'ün preoperatif, intraoperatif ve postoperatif 2. aydaki görüntüleri.

Görsel 2B: Cerrahi sonrası hemen ve postoperatif 2. ayda alınan radyografler.

Görsel 2C: Hastanın preoperatif ve cerrahiden 4 saat sonraki basış pozisyonu.

Çalışmaya dahil edilen üç kedinin ikisinde arka ekstremitede, birinde ise ön ekstremitede digital fleksör tendon kontraktürü mevcuttu. Digital fleksör tendon kontraktürüne ek olarak, olgu 1 ve 2'de tarsokrural eklem instabilitesi, olgu 3'te ise karpal fleksör tendon kontraktürü şekillenmişti. Olgu 1 ve 2'de digital fleksör tendon kontraktürünün sağaltımı için tenotomi ve yeni ankor tekniği uygulandı. Tarsal eklem instabilitesini önlemek amacıyla transartiküler eksternal fiksasyon uygulandı. Olgu 3'te ise karpal ve digital fleksör tendon kontraktürünün sağaltımı için Exvet eksternal fiksasyon sistemi kullanılarak pancarpal artrodez, tenotomi ve yeni ankor tekniği gerçekleştirildi.

Tüm kediler postoperatif 1. günde etkilenen ekstremitelerini kullanmaya başladı. Hasta sahipleri, operasyon sonrası kedilerin ekstremitelerini kullanmakta zorlanmadığını ve günlük aktivitelerinin kısıtlanmadığını bildirdi. Fiksator uzaklaştırma süresi olgu 1 ve 2'de beş hafta, olgu 3'te ise sekiz hafta idi.

SONUÇ



Yeni ankor tekniği, digital fleksör tendon kontraktürlerinin tedavisinde basit ve başarılı bir yöntemdir. Tenotomi ve tenektomi işlemleri sonrası tekrar eden kontraktürlerde ankor tekniğinin başarılı sonuçlar sağlayacağını düşünmekteyiz. Bu tekniğin etkinliğini değerlendirmek amacıyla daha fazla sayıda olguyu içeren ileri çalışmalara ihtiyaç vardır.

Kaynaklar

1. Cabon Q, Plante J, Gatineau M. Digital flexor tendon contracture treated by tenectomy: different clinical presentations in three cats. JFMS Open Reports. 2015;1(2).
2. Cooper MA., Laverty PH, Soiederer EE. Bilateral flexor tendon contracture following onychectomy in 2 cats. Can Vet J. 2005;46(3):244-46.
3. Thom LK, Pool Jr RR, Malik R. Digital flexor musculotendinous contracture in two Devon Rex cats. J. Feline Med. Surg. 2017;19(3):304-10.
4. Vrijssen E, Hamon M, Picavet P, et al. Bilateral contracture of the carpal and digital flexor muscles resulting in carpal flexural deformity in a cat. JFMS Open Reports. 2023;9(1).
5. Gaskin RW, Clarkson CE, Walter PA. Flexor tenectomy: salvage surgery following feline onychectomy. J Feline Med Surg. 2023;25(4).

KURUMSAL

ADIMLARIMIZ



AKADEMİK EĞİTİM-ÖĞRETİMİN BAŞLANGICI

17 Eylül 2025 tarihinde, Fakültemiz, etik değerlere ve teknolojik yetkinliğe sahip hekimler yetiştirmek üzere 2025-2026 Akademik Yılı eğitim yolculuğuna görkemli bir törenle başladı. Fakülte öğrencilerimiz veteriner hekimliğin onuru temsil eden beyaz önlüklerini giyerek meslekteki yolculuklarına ilk adımı attı.



HASVET BAKÜ ULUSLARARASI HAYVAN HASTANESİ: AKADEMİK DÖNÜŞÜM

7 Temmuz 2025 tarihinde, 2023 yılında Azerbaycan'ın ilk hayvan hastanesi olarak kurulan merkezimiz, stratejik bir adımlarla Hasvet Veteriner Fakültesi Eğitim ve Araştırma Hastanesi kimliğini kazanmıştır. Mevcut klinik hizmet gücünü akademik altyapıyla birleştiren hastanemiz; artık hem bölgeye hizmet vermeye devam ediyor hem de geleceğin veteriner hekimlerine dünya standartlarında araştırma ve uygulama imkânı sunuyor.



ULUSLARARASI AKADEMİK İŞ BİRLİKLERİ

Ekim 2025'te Hazar Üniversitesi, Türkiye'nin köklü eğitim kurumlarıyla stratejik iş birliği protokolleri imzalayarak uluslararası akademik ağını güçlendirdi:

Bursa Uludağ Üniversitesi: 1 Ekim'de imzalanan protokolle öğrenci/öğretim üyesi değişimi ve ortak araştırma projelerinin temeli atıldı.

Ankara Üniversitesi: 2 Ekim'de gerçekleşen törenle, veterinerlik ve temel bilimler alanında bilgi ve deneyim paylaşımı kararlaştırıldı.

Kırıkkale Üniversitesi: 3 Ekim'de imzalanan anlaşma ile bilimsel toplantılar ve ortak akademik yayınlarda iş birliği hedeflendi.



FAKÜLTE BİLİMSEL ETKİNLİKLERİMİZ



CERRAHİ PRATİKTE DİJİTAL DÖNEM: 3D İMPLANTLAR

28 Kasım 2025 tarihinde, fakültemiz öğretim üyesi Prof. Dr. Barış Kürüm, öğrencilerimiz için "Cerrahi Pratikte Dijital Dönem ve Hastaya Özel İmplant" konulu bir seminer verdi. Seminerde, 3D modellemenin cerrahideki avantajları ve modern klinik yaklaşımlar ele alındı.



YAPAY ZEKÂ VE HAYVANCILIKTA GENETİK SEÇİM

25 Kasım 2025 tarihinde, Göygöl'de düzenlenen bilimsel konferansta Dekan Vekili Dr. Çiçək Aliyeva, "**Yapay Zekânın Veteriner Eğitimi ve Antimikrobiyal Dirençle Mücadeledeki Rolü**" başlıklı sunumuyla dijitalleşmenin önemini vurguladı.



AQTA – ÖĞRENCİ BULUŞMASI

27 Kasım 2025 tarihinde, Azerbaycan Gıda Güvenliği Ajansı (AQTA) temsilcileri, kampüsümüzde öğrencilerle bir araya gelerek veteriner denetimi, biyogüvenlik ve gıda güvenliği gönüllüleri üzerine bilgilendirme yaptı. Etkinlikte veteriner denetiminin kapsamı, hayvan sağlığının korunması ve biyogüvenlik alanında devlet politikasının öncelikli yönelimleri hakkında ayrıntılı bilgi vermiştir.



4. ULUSLARARASI ONE HEALTH (TEK SAĞLIK) KONFERANSI

28-29 Kasım 2025 tarihinde Bakü'de düzenlenen ve Hasvet Medikal'in Platin Sponsor olduğu konferans, "Gezegen Sağlığı" temasıyla bilim dünyasını buluşturdu. Dekan Vekili DVM Çiçek Aliyeva, Azerbaycan'daki kuduz dinamikleri üzerine yaptığı sunumla zoonotik hastalıklarla mücadelede "Tek Sağlık" iş birliğinin önemine dikkat çekti. Dördüncü yılında konferans, "Gezegen Sağlığı Sistem Değişimi İçin Yerel ve Bölgesel Sistemlerin Dönüşümü" temasına odaklanarak önemli bir akademik platform sunmuştur. Bu yılki etkinlik, Khazar Üniversitesinin aktif ve kararlı bir üyesi olduğu Gezegen Sağlığı İttifakı'nın (Planetary Health Alliance - PHA) 10. yıl dönümünü kutlaması nedeniyle özel bir anlam taşımaktadır.



ÖĞRENCİ YAŞAMI VE SOSYAL SORUMLULUK PROJELERİMİZ



4 EKİM DÜNYA HAYVANLARI KORUMA GÜNÜ

Hazar Üniversitesi Hasvet Veteriner Fakültesi öğrencilerimiz, Hasvet Bakü International Animal Hospital iş birliğiyle düzenlenen farkındalık etkinliğinde hayvan haklarını savunmak ve toplumsal bilinci artırmak amacıyla sahaya indi.

Etkinlik kapsamında kurulan stantlarda vatandaşlarla bir araya gelen öğrencilerimiz, hayvan bakımı ve beslenmesinde dikkat edilmesi gereken temel kurallar, rutin veteriner kontrollerinin önemi ve sokak hayvanlarına karşı sorumluluklarımız konusunda bilgilendirmelerde bulundu. Özellikle çocuklara hayvan sevgisini aşılamayı hedefleyen etkinlikte, evcil hayvanların terk edilmemesi ve yaşam boyu sorumluluk alınması gerektiğinin altı çizildi. Katılımcılardan gelen soruları da yanıtlayan geleceğin veteriner hekimleri, bilimsel bilgilerini toplumla paylaşarak önemli bir sosyal sorumluluk görevini yerine getirdiler.



"KÖPEK DAVRANIŞ DİLİ EĞİTİMİ" İLE GÜVENLİ ETKİLEŞİM

11 Aralık 2025 tarihinde, Dünya IB School öğrencilerine yönelik Hazar Üniversitesi IVSA öğrencilerimizin katkılarıyla düzenlenen sosyal sorumluluk projesi kapsamında, Dr. Hilal Kurum tarafından "Learn Dog Language & Become a Super Dog Detective" eğitimi verildi.

Eğitime katılan 120 ilkokul öğrencisi, köpeklerin beden diliyle sergiledikleri stres sinyallerini ve davranış tanımlarının karşılığını bilimsel temeller ışığında öğrenme fırsatı buldu. Görsel sunumlarla desteklenen interaktif eğitimde, çocuklara köpeklerle güvenli iletişim kurma ve doğru yaklaşım teknikleri detaylandırıldı ve eş zamanlı uygulandı. Etkinlik sonunda başarı sertifikalarını alan öğrenciler, hem köpekler doğru iletişim kurmayı öğrenerek hayvan refahı konusunda bilinçlendi hem de veteriner hekimlik mesleğiyle erken yaşta tanışarak keyifli bir deneyim yaşadılar.



FUTURE VETS

Hasvet Veteriner Fakültesi, Uluslararası alanda akademik ve sosyal faaliyetler gösterebilmek için öğrencilerimizden seçtiğimiz temsilcilerimizden oluşan 'Future Vets' topluluğu üniversite bünyemizdeki sosyal topluluklara dahil edilmiştir. Azerbaycan da ilk kez kurulması planlanan öğrenci topluluğu için başvuru işlemleri resmi olarak tamamlanmıştır.



HASVET ÖĞRENCİ KONSEYİ



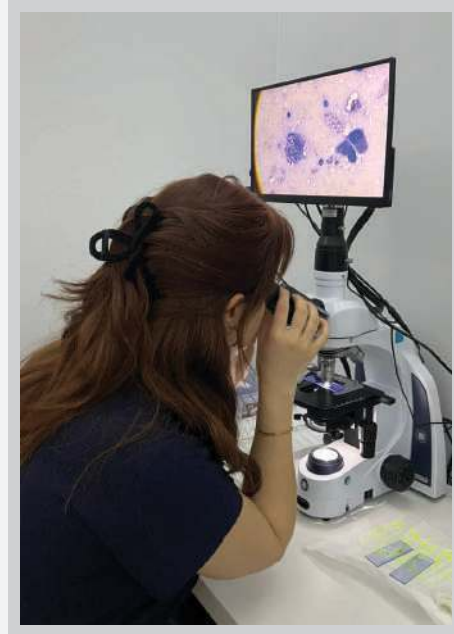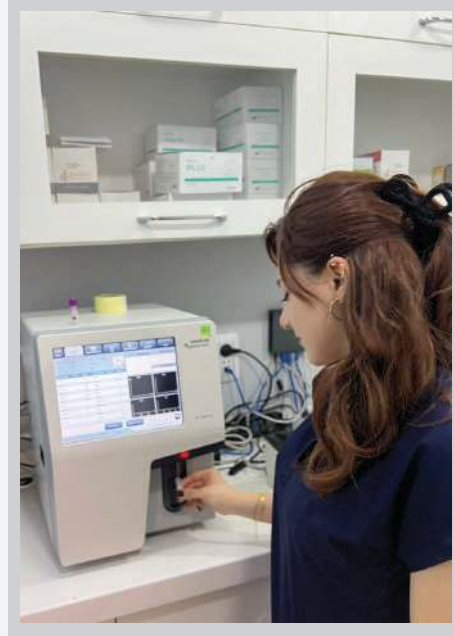
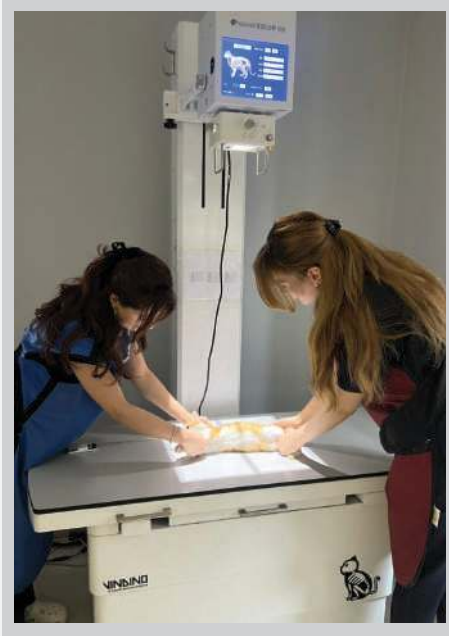Hasvet Öğrenci Konseyi: 3. sınıf öğrencimiz **Nəzirə Kərimova**, Hasvet Öğrenci Konseyi Hazar Üniversitesi Temsilcisi olarak görevine başladı. 19-21 Aralık tarihinde Hasvet Medikal Antalya Merkez Ofisinde 30 farklı üniversiteden öğrenci temsilcilerinin bulunduğu tanışma toplantısında, öğrencimiz proje ekibi ile birlikte Azerbaycan'a özgü safkan bir ırk olan Karabağ atlarına özgü projelerini sunmuştur.



FAKÜLTEMİZDE UYGULAMALI EĞİTİMLER VE STAJLAR BAŞLADI



HASVET BAKÜ ULUSLARARASI HAYVAN HASTANESİ'NDE ÖĞRENCİLERİMİZ STAJ DÖNEMİNİ BAŞARIYLA TAMAMLADI





Khazar University
Hasvet School
of Veterinary Medicine

Nizami Rayonu, C. Naxçivanski Küçəsi 72
AZ 1119, Bakı Şəhəri, Azərbaycan
www.khazarhasvetvetmed.com